Experimentelle und pathologisch-anatomische Untersuchungen über

Croup und Diphtherie.

Von

Dr. K. Middeldorpf,
Director des Landkrankenhauses in Hanau, früher Privatdocent der Chirurgie u. Assistenzarzt der chir. Klinik zu Freiburg i. B.

und

Dr. E. E. Goldmann,
Assistenzarzt der chirurg. Klinik zu Freiburg i. B.

Mit einer lithographischen Tafel.

7 JAN 92

Jena,
Verlag von Gustav Fischer
1891.

Die übereinstimmenden Ergebnisse, welche die bakteriologische Forschung für das Wesen der epidemischen Diphtherie geliefert hat, haben es wünschenswerth erscheinen lassen, die anatomischen Veränderungen bei derselben einer erneuten Prüfung zu unterziehen, zumal da gerade in dieser Beziehung die Ansichten der Autoren so different und widersprechend sind. Wir haben uns nun um so eher hierzu entschlossen, als wir mit Hülfe der von Weigert angegebenen Methode der Fibrinfärbung nicht nur neue Gesichtspunkte zu gewinnen, sondern auch principielle Gegensätze einzelner Autoren zu entscheiden hofften. Dank der verwirrenden Nomenklatur, welche unter den Bezeichnungen Croup, Diphtherie und Diphtheritis bald klinische, bald anatomische Krankheitsbilder begreift, ist es zunächst geboten genau anzugeben, in welchem Sinne wir von diesen Bezeichnungen Gebrauch zu machen gedenken. Wir folgen dabei den von der Mehrzahl der Autoren angenommenen Begriffsbestimmungen. Vorausschicken möchten wir, dass wir uns darauf beschränkt haben, das anatomische Wesen der zu besprechenden Krankheitsformen zu studiren, und dass demgemäss die von uns gewählten Bezeichnungen nur in diesem Sinne zu verstehen sind.

In Betreff des als Croup bezeichneten anatomischen Zustandes einer Schleimhaut herrscht eine allgemeine Uebereinstimmung. Er ist ausgezeichnet durch eine der anscheinend intacten Schleimhaut aufgelagerte, von ihr ohne Substanzverlust abzulösende Membran und findet sich am häufigsten im Larynx und in der Trachea. Die Bezeichnung Diphtheritis im anatomischen Sinne wird dagegen in zweifacher und ganz verschiedener Bedeutung gebraucht. Einmal dient sie zur Bezeichnung des makroskopisch-anatomischen Verhältnisses der der Schleimhaut fester aufsitzenden und nur mit Substanzverlust von ihr abzutrennenden Membran, ein anderes Mal bezeichnet Diphtheritis histologisch einen nekrotisirenden Process der Schleimhaut selbst, und zwar einen specifischen, bei welchem die nekrotische Schleimhautpartie eine dem geronnenen Fibrin ähnliche Beschaffenheit annimmt. Wir werden im

Folgenden Diphtheritis nur im Virchow'schen Sinne gebrauchen, somit zum Ausdrucke für das der Schleimhaut selbst eingelagerte Exsudat. Dagegen werden wir, dem Beispiele Weigert's folgend, jene Membranbildung, welche durch ihre festere Verbindung mit der Schleimhaut charakterisirt ist, als Pseudodiphtheritis bezeichnen. Es sei gleich eingangs erwähnt, dass wir in Uebereinstimmung mit den meisten Autoren (cf. Weigert, Ziegler, Orth, Birch-Hirschfeld) bei der epidemischen Diphtherie [1]) sowohl im Kehlkopf und der Trachea, als an den Rachenorganen fast nur sog. pseudodiphtheritische Veränderungen gefunden haben.

Die erste Frage, deren Lösung wir versucht haben, ist folgende: Besteht ein principieller Gegensatz zwischen den Veränderungen, die man beim Croup (im anatomischen Sinne) findet, und den mit Pseudomembranbildung einhergehenden Veränderungen der epidemischen Diphtherie, welche der Schleimhaut fest aufsitzen (Pseudodiphtherie)? Es erschien nun von vornherein gewagt, einen solchen Vergleich an Fällen durchzuführen, die klinisch als Croup oder Diphtherie sich kennzeichneten. Ebenso leicht wären die Ergebnisse zu beanstanden gewesen, wenn man sich bei einem derartigen Vergleich auf makroskopisch-anatomische Merkmale hätte stützen wollen. Beruhen doch die Gegensätze der einzelnen Autoren, wie Virhow hervorhebt, nicht zum mindesten darauf, dass man den einen oder den anderen der bezeichneten Wege bei solchen vergleichenden Studien wählte. Wir haben es daher vorgezogen, das Experiment zu benützen. Die experimentelle Pathologie hat ja gelehrt, dass die Membranbildung an sich durchaus nicht die Folgeerscheinung einer specifischen Schleimhauterkrankung ist. Sobald folgende 2 Bedingungen erfüllt werden, lässt sich durch mechanische, chemische und thermische Einflüsse eine dem Croup am nächsten stehende Schleimhautveränderung hervorrufen: das schädliche Agens muss das Deckepithel einer Schleimhaut vollständig zerstören, es darf jedoch nicht die Gefässschicht der Schleimhaut vernichten. Die hierbei beobachteten Schleimhautveränderungen sind denen des Croup so nahe verwandt, dass es durchaus statthaft erscheinen muss, sie als Vergleichsobject zu benützen. Wir haben nach dem Vorgange von Weigert, welcher ja übrigens die Berechtigung, die beim Thier gewonnenen Resultate auch auf den Menschen zu übertragen, begründet hat, das Kaninchen zu unseren Versuchen verwandt.

Ferner bildet einen Gegenstand grosser Differenz die Pseudomembran selbst, sowohl was ihre Entstehung, als ihre Zusammensetzung betrifft. Abgesehen von den bereits wiederholt zurückgewiesenen Buhl'schen und Wagner'schen Anschauungen,

1) Wir werden im Folgenden als epidemische Diphtherie immer die Bretonneau'sche Krankheit bezeichnen.

welche die Membran als ein secretorisches Product der Epithelzellen oder als eine croupöse Metamorphose derselben erklären, stehen sich im Wesentlichen die Weigert-Cohnheim'schen und v. Recklinghausen'schen Anschauungen gegenüber. Nach Weigert geht eine Zerstörung des Epithels in seiner ganzen Dicke der Membranbildung voraus. Die croupöse und pseudodiphtheritische Membran stehen sich nicht principiell gegenüber. Beim Croup lösen sich die zerfallenden Rund- und Epithelzellen in dem im Uebermaasse vorhandenen Exsudate auf; bei der Pseudodiphtheritis dagegen, welche durch eine reichlichere Auswanderung von zelligen Elementen charakterisirt ist, geschieht die Gerinnung z. Th. in den Zellen selbst. Nach Weigert ist also die Membranbildung die directe Folge einer Epithelnekrose und einer hieran sich anschliessenden Exsudation von gerinnungsfähiger Lymphe und corpusculären absterbenden Zellelementen. Die wesentlichen Bestandtheile der Pseudomembran sind demgemäss nach seiner Anschauung fädiges Fibrin und die dem Fibrin gleichen oder ihm nahe verwandten, aus zerfallenden Rund- und Epithelzellen entstandenen geronnenen schollenförmigen Massen.

Eine diametral entgegengesetzte Meinung vertreten v. Recklinghausen und seine Schüler. Während v. Recklinghausen selbst den Befund von „Hyalin" in pseudodiphtheritischen Häuten und diphtheritischen Schleimhäuten feststellte, haben seine Schüler, besonders Peters und Smirnow, sich näher über die Pathogenese der Pseudomembran bei Croup und der epidemischen Diphtherie und deren Beziehung zum Hyalin ausgesprochen. Peters unterscheidet eine „fibrinöse" Membran des Croups und eine „hyaline" der „Diphtheritis" (nach P. im klinischen Sinne zu verstehen). Beide sind nach ihm ihrem Wesen und ihrer Entstehung nach ganz verschieden. P. setzt seine „fibrinöse" Membran zu dem von Virchow als „aufgelagertes" Exsudat bezeichneten Zustande in Parallele, die „hyaline" dagegen zu dem „eingelagerten" (Virchow) und bemerkt hierbei, dass die letztere der Weigert'schen pseudodiphtheritischen Membran entspricht, was ja doch zu den Weigert'schen Auseinandersetzungen über die pseudodiphtheritische Membran, die ja gerade durch ihr Aufgelagertsein auf die Schleimhaut charakterisirt ist, im Widerspruch steht. Während Peters über die Herkunft der „fibrinösen" Membran keine näheren Angaben macht, leitet er die „hyaline" Membran, unter welcher nach unserer Nomenklatur sowohl echte Pseudomembranen, der Gattung der Pseudodiphtheritis angehörend, als diphtheritische Schleimhautnekrosen begriffen sind, von specifischen, zur Bildung von „Hyalin" führenden Degenerationsvorgängen im „Protoplasma der Epithelzellen, der präformirten Bindegewebszellen, der Elemente der Gefässwand, der farblosen Blutkörperchen, ja sogar der Eiterkörperchen" her. Nach Peters' Auffassung ist somit der anatomische Vorgang an der Schleim-

haut bei der epidemischen Diphtherie, welche ja nach ihm zur Bildung der hyalinen Membran führen soll, durch den nekrobiotischen Vorgang in den angeführten Zellelementen gekennzeichnet. In ähnlichem Sinne äussert sich auch Smirnow, dessen Arbeit weiterhin näher besprochen werden soll. Fassen wir kurz noch einmal die Meinungsverschiedenheit zwischen Weigert-Cohnheim und v. Recklinghausen zusammen, so müssen wir sagen: Weigert und Cohnheim legen das Hauptgewicht auf die einer primären Epithelnekrose folgende Entzündung der Schleimhaut, während v. Recklinghausen den nekrobiotischen, zu Hyalin führenden Degenerationsvorgang im Epithel und den Schleimhautelementen selbst accentuirt.

Eine vermittelnde Stellung sucht Oertel einzunehmen. Er unterscheidet bei der epidemischen Diphtherie eine „primäre" und „secundäre" Membran, die nach ihm „nicht wesentlich verschieden von einander entstehen sollen". Unter der ersteren versteht er solche, welche „sich unter der directen Einwirkung des diphtheritischen Virus und der nekrobiotischen Herde im Epithel bilden". Die „secundäre" Membran soll „direct aus einem der Oberfläche naheliegenden nekrobiotischen Herd hervorgehen, der unter allmählicher Vergrösserung anfangs nur eine Verfärbung des darüberliegenden Epithels verursacht, später dasselbe mehr und mehr emporhebt, allseitig sprengt und auf die Oberfläche der Schleimhaut sich ergiesst. Die Hauptmasse der diphtherischen Pseudomembran ist secundär entstanden. Das Schleimhautgewebe selbst ist ihre Ursprungsstätte, und die Elemente, welche sie zusammensetzen, haben sich in dieser gebildet und angesammelt, von der Tiefe der Schleimhaut aus wurden sie nur auf die Oberfläche ausgeschieden". Die der Nekrobiose verfallenden Zellelemente wandeln sich nach Oertel gleichfalls in Hyalin um und bilden die charakteristischen Balken und Netzwerke der Membran. Nach Oertel bewirkt somit das diphtherische Gift zunächst eine Entzündung der Schleimhaut mit Exsudation von Rundzellen in das zunächst erhaltene Epithel, hier spielt sich an den Rundzellen sowohl, wie an den Epithelzellen jener nekrobiotische Vorgang ab, der zur Hyalinbildung führt. Demgemäss finden sich in den Pseudomembranen nach Oertel Hyalin sowohl wie das aus der exsudirten Entzündungslymphe geronnene Fibrin. Nach dem oben citirten Passus, die secundären Membranen betreffend, nimmt auch Oertel an, dass bei der epidemischen Diphtherie in der Mehrzahl der Fälle nekrobiotische Vorgänge in der Tiefe der Schleimhaut sich abspielen.

Die zweite Hauptfrage, die wir zu bearbeiten suchten, bezog sich nun auf diese Meinungsdifferenzen. In erster Linie suchten wir festzustellen, ob ein Unterschied in der die croupösen und pseudodiphtheritischen Membranen aufbauenden Substanz besteht. Gelang es, für die pseudodiphtheritische Membran nachzuweisen, dass das in ihr enthaltene Netz-

werk gleichfalls wie das der croupösen, deren fibrinöse Natur ja niemals zweifelhaft erschienen ist, aus Fibrin bestand, so lag der weitere Schluss nahe, dass beide Membranen den gleichen oder wenigstens einen ähnlichen Ursprung haben möchten. In engem Zusammenhang hiermit steht nun die dritte von uns bearbeitete Frage, nämlich die nach dem Verhalten des Epithels an den mit Pseudomembranen belegten Schleimhautpartien. Wagner wie Weigert machen die Bildung der Pseudomembran sowohl beim Croup, als bei der Pseudodiphtheritis von einer bis auf die Basalmembran reichenden Zerstörung des Deckepithels abhängig. v. Recklinghausen, welcher nach Smirnow die „hyaline Degeneration des Epithels für das Wesentliche auch bei der croupösen Entzündung hält", lässt bei nur oberflächlicher Epitheldegeneration „die Membran auf den übrig gebliebenen Epithelzellen liegen". Nach Peters soll die croupöse Membran „lose und nicht selten vollständig unverändertem Epithel aufliegen". Neuerdings hat Heubner auf Grund von Untersuchungen von Membranstückchen, die er an epidemischer Diphtherie leidenden Kindern entnommen hatte, die Behauptung aufgestellt, dass die Membranbildung auch bei erhaltenem Deckepithel von Statten gehen kann. Wir kommen bei Zusammenfassung unserer Befunde auf diese Heubner'schen Untersuchungen nochmals zurück.

Es erübrigt noch, einleitend einige Bemerkungen in betreff der von uns angewandten Weigert'schen Fibrinfärbungsmethode zu machen. Es muss ausdrücklich betont werden, dass die Färbung nach den bisher von Weigert gemachten Angaben nur dann sicher gelingt, wenn die Präparate von Anfang an mit Alkohol behandelt worden sind. Ein auch nur kurzer Aufenthalt derselben in Müller'scher Lösung kann das Gelingen vereiteln. Fernerhin haben uns Controluntersuchungen gezeigt, dass auch an alten Alkoholpräparaten die Färbung versagen kann. Endlich sei beiläufig erwähnt, dass die Löffler'schen Bacillen durch diese Methode nicht gefärbt werden.

Wir geben zunächst die Ergebnisse unserer experimentellen Untersuchungen und wollen später die Veränderungen bei der epidemischen Diphtherie besprechen. Zum Studium des Croup wurde Kaninchen nach dem Verfahren von Weigert ca. 0,2 ccm Liq. ammonii caustici mit einer Pravaz'schen Spritze entweder direct in die Trachea oder nach vorheriger Freilegung derselben eingespritzt. Gewöhnlich gingen die Thiere im Verlaufe des 2.—4. Tages unter asphyktischen Erscheinungen zu Grunde. In einzelnen Fällen wurden die Versuchsthiere auch früher getödtet. Die uns interessirenden Befunde verhielten sich so gleich, dass wir davon absehen, Detailschilderungen der einzelnen Versuche zu geben. Bei Eröffnung der Trachea fand sich in der Regel eine 0,5—1 mm dicke, weissliche Membran, welche, verschieden tief reichend, der Schleimhaut locker aufsass und von ihr leicht ohne Substanzverlust abzutrennen war. Die Trachea wurde in Alkohol gehärtet,

die in Celloidin eingebetteten Theilstücke mit dem Mikrotom geschnitten, die einzelnen Schnitte doppelt mit Lithionkarmin und nach der Differenzirung in Salzsäure-Alkohol nach Weigert's Methode der Fibrinfärbung gefärbt. Ueber die Structur der Pseudomembran können wir uns recht kurz fassen, indem wir auf die von Weigert gegebene Schilderung verweisen. In allen Fällen fand sich das Epithel bis auf die Basalmembran zerstört. War nur wenig Ammoniak benutzt, und untersuchte man die Pseudomembran innerhalb der ersten 48 Stunden nach der Einspritzung, so zeigte sie sich vornehmlich aus 2 theilweise scharf geschiedenen Schichten bestehend. Der Basalmembran sass eine mehrfach geschichtete Lage von kernlosen, etwa die Grösse von Epithelzellen besitzenden, platten Schollen auf, die entweder ganz ungefärbt oder matt blau erschienen. Zwischen ihnen fand sich ein zartes, deutlich blau gefärbtes Fibrinnetz, in dessen Maschen die rothen Kerne von Rundzellen deutlich waren. Ueber dieser Schollenschicht lag eine etwa die doppelte Breite derselben betragende Zone, die hauptsächlich aus parallel der Trachealoberfläche verlaufenden Fibrinfasern bestand. Diese waren durchgehends dicker als die erwähnten Fasern der Fibrinnetze. Zwischen ihnen fanden sich jedoch zahlreiche zarte Verbindungsbrücken, so dass Maschenräume von verschiedenster Ausdehnung gebildet wurden. Noch innerhalb dieser Räume beobachtete man ein lebhaft blau gefärbtes Reiserwerk, das die in ihnen enthaltenen Rundzellen umspann. Die parallelen Fibrinfasern waren nun nicht durchgehends von gleicher Dicke, vielmehr fanden sich solche verschiedenster Stärke neben einander; ja selbst die gleiche Faser zeigte in ihrem Verlauf zahlreiche Uebergänge von dickeren zu dünneren Partien. Die Rundzellen selbst waren von verschiedener Grösse. Einige hatten etwa die Grösse von Epithelzellen und waren mehrkernig, andere die der weissen Blutkörperchen mit einem Kern. Die oberste Lage der Pseudomembran nahm eine mit zarten Fibrinfasern verfilzte, dichte Anhäufung von Rundzellen ein. An Stellen, wo die Membran von der Unterlage abgehoben war, sah man die Basalmembran frei liegen, zwischen ihr und der Pseudomembran eine körnige, ungefärbte, mit spärlichen feinen Fibrinnetzen durchsetzte Masse. Die Membran zeigte sich dann gefaltet der Art, dass die abgelöste Endpartie nach oben gewandt war. Hier traf man dann im Schnitt eine doppelte Schollenlage, die durch die gedoppelte Fibrinzone der Membran von einander getrennt war.

In vieler Beziehung verschieden war die Membran an späteren Tagen und nach heftigerer Einwirkung des Causticums. Vor allem war ihr Dickendurchmesser ein beträchtlicherer, die Grenze gegen das Schleimhautbindegewebe jedoch und die Basalmembran war deutlich erhalten. Dagegen bestand eine scharfe Trennung zwischen Schollen- und Fibrinschicht nicht. Vielmehr bot die Pseudomembran ein buntes Durcheinander von ungefärbten glänzenden Schollen, die z. Th. grössere zusammenhängende Massen bildeten, ferner von

dichten grobfaserigen Fibrinnetzen mit reichlichen Haufen von Rundzellen und Bacterien, vornehmlich Kokken, endlich auch von verschluckten Bestandtheilen der Nahrung. Vor allem fehlte der Eindruck der Schichtung. Mitten zwischen groben, einander parallel verlaufenden Fibrinsträngen lag zuweilen ein Haufen von Rundzellen, um welchen herum das Fibringerüst in Form einer Art von Wirbelstrom erstarrt war; von dem kreisförmigen, die Rundzellenhaufen umschlingenden Fasersystem drangen feine Ausläufer zwischen die Rundzellen hinein. Ein ähnliches Verhalten werden wir weiter unten auch bei den pseudodiphtheritischen Häuten beschreiben. Ihre Darstellung ist auf Fig. 1 zur Anschauung gebracht. Auch bei dieser Form der Pseudomembran gelangten wieder die zahlreichen Uebergänge vom feinsten Fibrinnetz zu groben, gleichfalls tiefblau gefärbten Balken und Strängen zur Beobachtung. Allemal bestand, wie erwähnt, eine scharfe Trennung zwischen Pseudomembran und Schleimhaut. Zuweilen allerdings erschien diese Trennung aufgehoben. Hier aber hatten auch Veränderungen im Schleimhautbindegewebe Platz gegriffen. Die Bindegewebsbündel der Schleimhaut hatten eine den Schollen der Epithelschicht durchaus gleichende Beschaffenheit angenommen. Die einzelnen Bindegewebsfibrillen waren glänzend, verdickt und kernlos; sie waren auseinandergedrängt, zwischen ihnen lag ein dichtes Fibrinnetz. Andererseits zeigte sich an ganz vereinzelten Stellen die Pseudomembran enger mit der Unterlage verbunden, und zwar durch feine zapfenförmige Fortsätze, die verschieden tief bis in die Schleimhaut hineinreichten. Bei genauerer Untersuchung erwiesen sich diese als erweiterte, mit Fibrinnetzen, abgestossenen Epithelien und ungefärbten Körnern angefüllte Ausführungsgänge der Schleimdrüsen, welche ja beim Kaninchen jenseits des Knorpels liegen. An der Schleimhaut selbst fiel vor allem die starke Erweiterung der mit Blutkörperchen und Fibrin angefüllten Gefässe auf. Das Schleimhautstroma war vollständig aufgelockert, bald durch ausgedehnte Hämorrhagien, bald durch grosse Herde von dunkelblau gefärbtem Fibrin, dessen Maschenwerk Rundzellen in verschiedener Menge einschloss. Das Fibrin war im Ganzen feinfädiger als in der Pseudomembran. Besonders stark war die Anhäufung von Fibrin in dem lockeren, die Schleimhaut mit dem Knorpel verbindenden Gewebe. Auch hier fanden sich ausgedehnte Hämorrhagien. Ueber die Vertheilung des in der Schleimhaut befindlichen Fibrin ist zu erwähnen, dass dasselbe sich sowohl in der Umgebung der Gefässe, als auch ohne jeden Zusammenhang mit denselben frei zwischen den Bindegewebsbündeln fand. Stets lagen Rundzellen, wie erwähnt, in der Umgebung der Fibrinherde, ebenso innerhalb derselben. Auffallend war aber die relative Armuth der Schleimhaut an Rundzellen gegenüber der Pseudomembran. Auch hier fanden sich Rundzellen verschiedener Grösse mit einem und mehreren Kernen. Die starke Füllung der dilatirten Gefässe liess sich auch jen-

seits des Knorpels feststellen. Ganz besonders war dies der Fall in dem lockeren Fettgewebe des peritrachealen Raumes. Zunächst dem Knorpel nach aussen lag wieder eine feinfädige Fibrinmasse, dann folgte das mit Fibrin durchsetzte Fettgewebe. Das Fibrin lag in wechselnder Menge sowohl innerhalb der Maschen des Fettgewebes, als auch in den Zwischenräumen zwischen den Fettläppchen entlang den stark erweiterten Gefässen. An mehreren Präparaten fand sich jenseits des Knorpels ein ausgedehnter Herd von grobfaserigem enggegittertem, dunkelblau gefärbtem Fibrin; dasselbe erwies sich als eine circumscripte dichte Fibrininfiltration in das Bindegewebe hinein. Die Schleimdrüsen, abgesehen von ihren Ausführungsgängen, zeigten entweder gar keine bemerkenswerthen Veränderungen, oder aber die Acini derselben waren cystisch erweitert mit abgeplattetem Epithelsaum. Die Drüsensepta waren frei von Rundzellen oder Fibrin. An Schnitten, in denen die Trachea nebst dem Oesophagus getroffen war, liess sich das Fibrin bis in die Oesophagusmusculatur hinein verfolgen. Das Epithel der Speiseröhre war unverändert, desgleichen die Schleimhaut.

Das Ergebniss beim experimentell erzeugten Croup ist somit folgendes: Die aus Fibrin, Rundzellen und kernlosen scholligen Massen bestehende Pseudomembran findet sich auf der vom Epithel entblössten Schleimhaut, von ihr stets durch die Basalmembran getrennt. Die Membran ist allemal von der Schleimhaut scharf geschieden. An Stellen, wo die Membran spontan sich von der Schleimhaut abgehoben hat, zeigt sich die darunter liegende Schleimhaut vollständig glatt ohne Substanzverlust. Das Fibringerüst der Pseudomembran bietet die mannigfaltigsten Uebergänge von zarten Fibrinnetzen zu groben Strängen und Balken. Die Schleimhaut selbst ist von Fibrin und Rundzellen, ferner von Blutextravasaten bis in ihre tiefsten Schichten durchsetzt. Im Schleimhautbindegewebe liegt das Fibrin sowohl frei, als auch innerhalb und in der Umgebung der stark erweiterten Gefässe. Endlich lässt sich das Fibrin auch jenseits des Knorpels in das peritracheale und periösophageale Gewebe verfolgen.

Zum Studium der anatomischen Veränderungen bei der epidemischen Diphtherie benutzten wir eine grössere Reihe von Fällen, in denen die Erkrankung als exquisite Bretonneau'sche Rachendiphtherie ihren Anfang nahm. Zumeist bildeten sich hieran anschliessend in Kehlkopf und Luftröhre Membranen aus, welche eine Tracheotomie nothwendig machten. Die Erkrankung betraf in der Regel Kinder, welche entweder der allgemeinen Infection oder einer complicirenden Bronchopneumonie erlagen. Fast alle Fälle wurden von uns klinisch beobachtet. Nur in

einem Falle hatten wir Gelegenheit, auch beim Erwachsenen die an den kindlichen Organen erhobenen Befunde zu erhärten. Wir haben es vorgezogen, an Stelle einer ausgedehnten Casuistik, die doch nur die längs bekannten Bilder geben würde, diesen letztgenannten Fall allein ausführlich mitzutheilen, und zwar aus folgenden Gründen: Erstens war die Erkrankung in diesem Fall eine ausserordentlich schwere und rasch verlaufende, sodann bildete sich im unmittelbaren Anschluss an relativ geringfügige Rachenerscheinungen eine ungemein ausgedehnte Erkrankung der Luftröhre bis in ihre feinsten Verzweigungen aus, trotzdem glich der histologische Befund durchaus demjenigen, den wir sonst bei der gewöhnlichen epidemischen Diphtherie der Kinder übereinstimmend in allen Fällen erhoben haben.

Der Fall betraf einen 21-jährigen jungen Mann; die Erkrankung begann mit Belägen an den Tonsillen und der hinteren Rachenwand und führte innerhalb 4 Tagen unter den Erscheinungen schwerster Allgemeininfection zum Tode. Die an den Respirationsorganen erhobenen Befunde erhellen aus den folgenden Notizen, die wir dem Sectionsprotokolle entnommen haben: Die Tonsillen sind ziemlich gross, zeigen aber nur noch stellenweise einen nicht sehr dicken und nicht sehr ausgesprochenen Belag. Die hintere Rachenwand ist namentlich in ihren seitlichen Partien mit einer ganz fest anhaftenden Membran bedeckt. Die rechte ary-epiglottische Falte ist deutlich gequollen und sulzig. Die linke weniger. Die Epiglottis ist auf der Innenfläche stark injicirt und namentlich in ihren seitlichen Partien von kleinen Ecchymosen besetzt. Die die Innenfläche der Epiglottis überkleidende Membran ist etwas abgehoben, hier erscheint die Unterfläche etwas höckrig und uneben. Der ganze Kehlkopf und die Trachea sind von einer zusammenhängenden Membran ausgekleidet. Lungen: reichliche subpleurale Hämorrhagien beiderseits; im linken Unterlappen befindet sich eine Reihe lobulärer pneumonischer Herde; auch im Oberlappen zahlreiche schon zu grösseren Herden confluirte Infiltrate; die Hauptbronchien dieser Lunge sind mit einer zusammenhängenden, der Wand fest anhaftenden Membran ausgegossen, die sich auch bis in die mittelgrossen Bronchien fortsetzt.

In den kleinen Bronchien erscheint die Schleimhaut stark geröthet, aber frei von Membranen; in der rechten Lunge zeigt sich auf dem Durchschnitte ein braunrothes, glattes, etwas luftleeres Parenchym, in welchem sämmtliche Bronchialdurchschnitte mit vollständig obturirenden, ziemlich fest anhaftenden, membranartigen Massen ausgefüllt sind. Nur nach dem Hilus zu findet sich eine etwa 2-markstückgrosse Stelle, welche heller roth gefärbt, deutlich granulirt ist und sich über das Niveau der Schnittfläche erhebt. In dem Oberlappen erscheinen in den Bronchien mittlerer Ordnung ebenfalls noch auf der gerötheten Schleimhaut gelbliche Membranen, welche das Lumen zum grössten Theil obturiren. Der unterste Theil des Unterlappens fühlt sich gleichmässig

fest an, seine Schnittfläche ist schmutzig-grauroth und enthält eine ganze Reihe von kleinen gelblichen Herden, welche offenbar aus noch kleineren Herden schon confluirt sind. Weiter oben, etwa in der Mitte des Unterlappens sind dann lobulärpneumonische Herde, wie sie auf der anderen Seite beschrieben sind. Auch der Hauptbronchus dieser Seite ist mit einer dicken, der Wand fest anhaftenden Membran angefüllt.

Die histologischen Ergebnisse unserer Untersuchungen waren in allen Fällen so übereinstimmende, dass wir davon absehen, die verschiedenen Fälle einzeln zu beschreiben, und uns darauf beschränken, eine zusammenfassende Darstellung des allen Fällen gemeinsamen Befundes zu geben. Wir werden zunächst das Verhalten der Trachea und des Larynx gemeinschaftlich, das der Epiglottis gesondert besprechen, sodann den Befund an den Rachenorganen, vorzüglich der Tonsillen und der Uvula und schliesslich kurz den am Oesophagus mittheilen. Sind es doch diese Organe, die hauptsächlich in Betracht kommen für die Lösung der uns interessirenden Frage.

Behufs mikroskopischer Untersuchung unterlagen die einzelnen Organe der bereits angegebenen Behandlung. Wir bestrebten uns, bei Anfertigung der mikroskopischen Schnitte möglichst viele angrenzende Organe in dem Schnitt zu treffen. So z. B. bei Querschnitten des Kehlkopfes und der Trachea möglichst viel von dem Oesophagus und den mediastinalen Lymphdrüsen.

Trachea [1]: Auf den Querschnitten durch den untersten Theil der Trachea etwa 3 cm oberhalb der Bifurcationsstelle waren mehrere Lymphdrüsen enthalten. Bereits bei schwächster Vergrösserung bot das nach dem Weigert'schen Verfahren hergestellte Präparat ein ungemein buntes Bild dar. Das Lumen der Trachea war von einer dunkelblau gefärbten Membran eingenommen, welche einen ausserordentlich zierlichen und zugleich complicirten Aufbau zeigte. Sie war ringsherum durch die verdickte, glänzende, nur spärliche Kerne enthaltende, leicht gefaltete ungefärbte Basalmembran von der Schleimhaut scharf abgegrenzt. Die Membran sass der Schleimhaut ganz auf und zeigte nur mikroskopisch vereinzelte Stellen, an denen sie von der Unterlage abgehoben war. Mit der darunterliegenden Schleimhaut schien sie durch dunkelblau gefärbte, trichterförmige Fortsätze besonders innig verbunden zu sein. Diese Fortsätze reichten verschieden tief in die Schleimhaut hinein, sie zeigten gegen die Oberfläche eine freie Ausmündung und endigten scheinbar blind mit erweitertem Grunde in der Schleimhaut. Die Basalmembran setzte sich nur eine kurze Strecke in diese Gänge fort. Wie Controluntersuchungen an der normalen Trachea uns lehrten, stellten

1) Diese Schilderung bezieht sich zunächst auf den mitgetheilten Fall, entspricht aber durchaus den von uns durchgehends erhobenen Befunden an der Trachea.

diese Gänge die stark erweiterten, mit ungefärbten Schollen, in Degeneration begriffenen Epithelzellen, Rundzellen und hauptsächlich Fibrinbalken angefüllten Ausführungsgänge der Schleimdrüsen dar. Damit gelangten wir auch zum Verständniss des verschieden weiten Eindringens dieser Fortsätze in die darunterliegende Schleimhaut (cf. Fig. 1). Es war natürlich von der zufälligen Richtung des Schnittes abhängig, ob wir die Ausführungsgänge bis zu den Drüsen selbst oder nur eine kurze Strecke unterhalb der Basalmembran erreichten.

Die Vielgestaltigkeit der Pseudomembran erfordert eine ausführlichere Schilderung. Im Allgemeinen war ein schichtenweiser Aufbau nicht zu verkennen; der Eindruck der Schichtung wurde durch knorrige, der Schleimhautoberfläche parallel verlaufende blau gefärbte Fibrinstränge hervorgerufen. Sehr häufig erlitt dieser parallele Verlauf der Fibrinfasern eine Unterbrechung, indem dieselben an einem grösseren Herd von Rundzellen scharf abbogen und diesen in runden Zügen umkreisten, wobei zahlreiche, sich immer feiner verästelnde Fortsätze zwischen die einzelnen Rundzellen sich hineinbegaben. Auch traten häufig brückenförmige Verbindungsäste zwischen den parallelen Fasern auf, die verschieden weite Netze und Maschen begrenzten. Auch hier verhielten sich die Fibrinstränge durchaus gleich denen der croupösen Pseudomembran, insofern als die mannigfaltigsten Uebergänge in ihrer Dicke und Vertheilung zur Beobachtung gelangten. Nirgends liess sich das feinfädige Netz von den gröberen Fasersystemen sondern. Ein Blick auf die beigegebene, durchaus der Wirklichkeit entsprechende Abbildung (cf. Fig. 2), erläutert das Gesagte aufs deutlichste. In den Zwischenräumen zwischen den Fasern und innerhalb der von ihnen begrenzten Maschen lagen Rundzellen mit wohlerhaltenem Kern und unverändertem Protoplasma. Die einkernigen Rundzellen waren am zahlreichsten; nur gegen die Oberfläche der Membran lagen in grösserer Anzahl Eiterkörperchen mit kleeblattartigen Kernen. Die Dichtigkeit der Fibrinnetze sowohl, wie die Stärke der Fibrinbalken nahm gegen die Oberfläche rasch ab. Hier schien die Membran hauptsächlich aus Rundzellen, einem feinfädigen zarten Fibrin und einer ungefärbten, schleimartigen, homogenen Masse zu bestehen. Die tiefblau gefärbten Mikroorganismen lagen in Ballen an der Oberfläche. Sie liessen sich aber auch durch die ganze Dicke der Membran, ja bis in die Schleimhaut selbst verfolgen. Im Allgemeinen jedoch waren sie weit spärlicher in den unteren Abschnitten der Trachea als im Kehlkopf und vor allem an den Rachenorganen. Sehr auffallend war nun die Abwesenheit jener Schollen, die, wie bereits erwähnt, einen so integrirenden Bestandtheil der experimentell erzeugten Membran bildeten. Von dem Epithel der Trachea war bei solchen ringförmigen Membranen keine Spur zu sehen, auch liessen sich keinerlei Reste des zerstörten Epithels nachweisen. Die Membran sass der Basalmembran mit ihren Fibrinfasern direct auf. Wohl sah man in ver-

schiedenen Schichten der Pseudomembran Bilder, welche den Schollen an Form ähnelten, allein sie waren gleichfalls dunkelblau gefärbt, und es war keineswegs auszuschliessen, dass sie Querschnitte von gröberen Fibrinsträngen darstellten. Die Pseudomembran an höheren Trachealschnitten und besonders am Larynx bot insofern einige Abweichungen dar, als die Schichtung derselben weniger deutlich war. Hier war das Bild, was besonders den Verlauf der Fibrinfasern anbetrifft, ein häufig so verwirrendes, dass eine zutreffende Schilderung überhaupt nicht zu geben ist. Fernerhin war die Membranbildung besonders am Kehlkopf keine so continuirliche, das ganze Lumen begrenzende, wie an der Trachea. Wir kommen auf diese Verhältnisse weiter unten nochmals zurück.

Es erübrigt noch die Schilderung solcher Stellen, an denen die Membran von der Unterlage abgehoben war. Hier lag die Basalmembran ganz frei, vor allem fehlte ein Schleimhautdefect. Auf der Basalmembran fand sich zuweilen eine körnige, nur mattblau gefärbte Masse, in welcher neben Rundzellen auch Fibrinnetze nachweisbar waren. Dicht unterhalb der Basalmembran fanden sich in der Mucosa (Fig. 2) neben Rundzellenhaufen Fibrinnetze, welche so dicht gewoben und so ausgebreitet waren, dass man bei schwacher Vergrösserung unter der glänzenden Basalmembran fast ringförmig blaue Flecke gewahrte, die sich aber mit Hülfe der Immersion stets in charakteristische Fibrinbälkchen auflösen liessen. In diesen subepithelialen Fibrinherden sah man häufig die Querschnitte von Blutcapillaren und anscheinend auch von Lymphgefässen, in deren Lumen sowohl als Umgebung Fibrin sich fand. Waren solche Gefässe längs getroffen, so sah man unmittelbar unter der Basalmembran kleine Fibrinsäulchen, welche jedoch niemals durch die Basalmembran hindurch in die Pseudomembran hinein sich verfolgen liessen. In den tieferen Schleimhautbezirken fanden sich diese Verhältnisse an den grösseren Gefässen noch viel deutlicher. Sie waren durchgehends ausserordentlich erweitert, in ihrem Innern lag eine mit reichlichen Fibrinbalken durchsetzte Blutsäule. Nicht selten fanden sich die rothen Blutkörperchen mehr central gelegen, während die Leukocyten sammt dem Fibrin wandständig waren. Die Gefässwände, besonders die Adventitia erschienen beträchtlich verdickt; letztere war in der Regel so innig mit den perivasculären Fibrinmassen verschmolzen, dass beide kaum von einander zu scheiden waren. Hier schien das Fibrin in die Gefässwand gleichsam sich fortzusetzen. Aber auch anscheinend ohne Zusammenhang mit den Blut- oder Lymphgefässen, fand sich frei in den Gewebslücken der Bindegewebsfibrillen — Fibrin, welches in der Regel ein feineres Balkenwerk darstellte, als in den perivasculären Herden. Solche zusammenhängende Fibrinzüge liessen sich häufig in schrägem Verlauf von den obersten Schleimhautschichten bis in die Submucosa hinein verfolgen, ohne dass eine Verbindung mit entsprechend verlaufenden Gefässen nachweisbar gewesen

wäre. Besonders reichlich lag nun ferner das feinfädige Fibrin, zuweilen mit Blutextravasaten abwechselnd, in dem lockeren Gewebe der Submucosa. Hier liess es sich auch in den Interstitien der Schleimdrüsenacini, aber nicht so reichlich wie an den übrigen Schleimhautbezirken nachweisen. Was nun die Vertheilung der Rundzellen anbetrifft, so lagen sie entschieden spärlicher in der Mucosa als in der Submucosa, dort wieder in grösserer Menge subepithelial. Auch sie umscheideten die Gefässe an einzelnen Stellen, lagen aber auch frei im Schleimhautbindegewebe mit reichlicher Fibrineinlagerung an anderen. Es gelang uns nicht regelmässig die Rundzellen in discreten Haufen aufzufinden, fernerhin haben wir nur ausnahmsweise die von Oertel an ihren Kernen beschriebenen Degenerationsvorgänge beobachtet. Ganz besonders betrifft dies die in den tieferen Schleimhautpartien gelegenen Rundzellen. Die Schleimdrüsen zeigten in der Regel eine Erweiterung ihrer Acini, das begrenzende Epithel derselben war deutlich abgeplattet. Besonders am Kehlkopf und, wie wir ferner sehen werden, an den Rachenorganen fiel ein eigenthümliches Verhalten des Drüseninhaltes auf. Derselbe wurde lebhaft blau gefärbt und zeigte anscheinend eine äusserst feinfädige Beschaffenheit. Das Secret war von dem Protoplasma der das Lumen begrenzenden Epithelien nicht scharf zu scheiden. Es liessen sich vielmehr die Fäden desselben in das Lumen der Zellen hinein verfolgen. Hier allerdings schien das Secret mehr körniger Natur zu sein. Die Epithelzellen waren gleichsam von einer blauen, aus feinen Fäden bestehenden Kappe überdeckt; besonders deutlich erkannte man diese Modification des Zellprotoplasmas da, wo die Drüsenacini über die Maassen erweitert und die Epithelzellen stark abgeplattet waren. Genauere Untersuchungen mit apochromatischen Linsen nach Zeiss haben uns überzeugt, dass unsere anfängliche Annahme, es handele sich auch hier um Fibrin, eine irrige war. Bei starken Vergrösserungen zeigte es sich nämlich, dass das scheinbare Balkenwerk thatsächlich nur eine Aneinanderfügung von gröberen, blau gefärbten Körnern durch zarte, schwächer gefärbte Fäden darstellte. Wir müssen jedoch hervorheben, dass dieser Befund an den Schleimdrüsen die Ausnahme war, und dass in der Regel das Secret der Schleimdrüsen ungefärbt blieb. Wir sind demnach geneigt, hier eine Modification des Drüsensecretes anzunehmen. Beiläufig möchten wir an dieser Stelle erwähnen, dass nach einer persönlichen Mittheilung von Herrn Prof. Weigert das Pancreassecret öfters ein ähnliches Verhalten gegenüber der Fibrinfärbung zeigt. — Wie bereits geschildert, war das Fibrin besonders reichlich in dem lockeren Gewebe zwischen Knorpel und Schleimhaut, so dass der Knorpel auf seiner inneren Seite mit einem zarten Fibrinschleier überzogen schien. Ein gleiches Verhalten war auch jenseits des Knorpels zu beobachten. Wir möchten nur vorübergehend erwähnen, dass die Knorpelgrundsubstanz ziemlich intensiv die blaue Farbe aufnimmt und auch nach der

Differenzirung dieselbe zurückhält. Die bedeutendsten Veränderungen bot das lockere Fettgewebe des hinteren Mediastinum (Fig. 3). Durchgehends waren die Gefässe wieder stark erweitert und mit Fibrinthromben gleichsam ausgegossen. Bei schwacher Vergrösserung schien ein solches Gefässlumen von einer structurlosen, tiefblau gefärbten Masse angefüllt zu sein. Allein die Untersuchung mit der Immersionslinse hat regelmässig die charakteristischen morphologischen Eigenschaften des feinfädigen Fibrins erkennen lassen. Auch hier müssen wir nochmals das Verhalten der Adventitia zu den sie umgebenden Fibrinherden hervorheben. Eine Grenze zwischen beiden schien nicht zu bestehen; war zufällig ein solches Gefäss frei von Blutkörperchen, so sah man mitten im Gewebe eine von einem blauen Fibrinkranz umgebene runde Lücke, deren eigentliche Gefässstructur nur sehr schwer zu erkennen war. Gerade bei Besprechung dieser Gefässverhältnisse möchten wir erwähnen, dass wir häufig Controluntersuchungen mit anderen Färbungen vorgenommen haben. Als das Zweckmässigste erwies sich uns die Doppelfärbung mit einer schwachen Pikrinsäurelösung; hierbei färbten sich solche Fibrinherde strohgelb. Es liessen sich auch vermittelst dieser Färbung Gefässe, welche von Fibrin umscheidet und in deren Wände Fibrin infiltrirt war, deutlich von normalen Gefässen unterscheiden. Die Maschen des Fettgewebes zeigten sich mit zarten Fibrinnetzen erfüllt. Abermals konnte man extrachondral ausgedehnte Fibrinherde beobachten, welche ihrem Baue gemäss von fibrinös infiltrirtem Bindegewebe abgeleitet werden mussten. Die einzelnen Fibrinbalken waren ausserordentlich verdickt, mit einander dicht verfilzt und gingen weiterhin in normale Bindegewebsbündel über. Dass es sich hier nicht um mangelhafte Entfärbung des Präparates handeln konnte, bewiesen abermals Controlpräparate, welche mit Pikrinsäure doppelt gefärbt waren. An ihnen erschienen die entsprechenden Stellen strohgelb. Aus dem Verhalten der solche Stellen umgebenden Gefässe oder Gewebspartien liess sich eine Erklärung für derartige herdförmige, umschriebene Fibrinfiltrationen des Bindegewebes nicht gewinnen. Bei der dichten Anhäufung des Fibrins war auch die die Bindegewebsbündel betreffende Veränderung nicht zu eruiren. Am wahrscheinlichsten erschien es uns, anzunehmen, dass hier circumscripte Bindegewebsnekrosen vorlagen, auf welche das Fibrin aus der sie umspülenden Entzündungslymphe niedergeschlagen war.

Nur kurz sei des Befundes an den Lymphdrüsen des hinteren Mediastinum gedacht. Die auffallendsten Veränderungen betrafen die Kapsel und die Rindenschicht. Erstere zeigte in ihrem ganzen Umkreis einen Fibrinkranz. Die Kapselgefässe fanden sich erheblich dilatirt, mit Fibrinmassen intra- und extravasculär. Das Fibrin setzte sich von der Kapsel auf die oberflächlichen Rindenpartien fort. Am meisten gehäuft lag es in den grossen Lymphsinus zwischen Trabekeln, Follikeln

und Marksträngen. Sehr zierlich erschienen solche Bilder, in denen das Fibrin kreisförmig um einen Follikel gelagert war. Viel spärlicher fand es sich in den Follikeln selbst und da wieder in Gestalt von einem feinen, die Lymphzellen umgebenden Maschenwerk. Im Mark der Lymphdrüsen fanden sich entsprechend den die Markstrahlen begleitenden Lymphbahnen grosse Hohlräume, in denen Fibrin mit eingelagerten Rundzellen angehäuft war. Degenerationsherde fehlten durchgehends. Auch hier wieder konnten wir die von Oertel beschriebenen Erscheinungen des Kernzerfalls nicht sicher beobachten. Die Lymphdrüsen, welche übrigens stark melanotisch waren, zeigten sich im ganzen vergrössert.

Epiglottis: Wenn wir den Befund an der Epiglottis einer gesonderten Besprechung unterziehen, so geschieht dies aus 2 Gründen. Erstens gestaltet sich das Verhältniss der Pseudomembran zur Unterlage hier, wo keine Basalmembran das geschichtete Plattenepithel von der Schleimhaut trennt, etwas verschieden von den mit Cylinderepithel und Basalmembran ausgestatteten Partien des Kehlkopfes und der Luftröhre. Sodann gestattet die doppelseitige Bekleidung der Epiglottis mit Epithel wichtige Aufschlüsse über die Ausbreitung der Pseudomembran und die Beziehungen derselben zum Epithel. Die Pseudomembran selbst zeigte insofern einige Abweichungen von der der Trachea, als ihre Structur eine viel dichtere und unregelmässigere war. Fernerhin bildeten Bacterien und Rundzellen einen bedeutenderen Bestandtheil derselben. Im Allgemeinen jedoch verhielt sich das Fibrin derselben auch hier, wie oben geschildert. Die Membranen waren hier nicht immer continuirliche, ja in den meisten Fällen war nur die Hinterfläche der Epiglottis in ihrer ganzen Ausdehnung belegt, während die vordere entweder ganz membranfrei war oder nur inselförmige Beläge aufwies. Es musste nun von besonderem Interesse sein, den mit einer Membran überzogenen Schleimhautbezirk mit dem angrenzenden membranfreien zu vergleichen. Allemal lag die Membran auf der von Epithel entblössten Schleimhaut. Trotzdem setzte sich die Pseudomembran scharf von der Schleimhaut ab. Vor allem fehlten ausgedehnte Verbindungen etwa in Gestalt von Fibrinsträngen zwischen ihnen. Desgleichen waren Nekrosen in den an die Pseudomembranen grenzenden Schleimhautlagen nicht zu finden. Da, wo die Membran noch nicht abgehoben war, ging sie allmählich in einen mit Epithel bekleideten Schleimhautbezirk über. An dem Grenzbezirk fand sich das Epithel verschiedenschichtig, auch zeigte es sich zuweilen von der Unterlage abgehoben. Der Grenzbezirk bot noch in anderer Hinsicht Interesse, insofern als hier die schollenförmigen Gebilde zur Beobachtung gelangten, welche beim künstlichen Croup erwähnt wurden. Sie hatten nur eine mattblaue Färbung angenommen und waren in der Regel kernlos, doch zuweilen auch mit Kernresten erfüllt. Nicht durchgehends

jedoch lag die Membran auf völlig epithelloser Schleimhaut. Es fanden sich nicht selten inselförmige, allein die Basalschicht enthaltende Epithelbezirke unter der Pseudomembran. An solchen Stellen war das Verhalten der Fibrinfasern der Art, dass man annehmen musste, das Exsudat habe pilzförmig von beiden Seiten die Epithelinsel überlagert. In der Regel bot die Pseudomembran an solchen Stellen einige Abweichungen von dem wiederholt beschriebenen Verhalten; vor allem fehlten die charakteristischen Fibrinnetze. An ihrer Statt lagen den Epithelien reichliche Rundzellenmassen auf, in welchen nur spärliche Fibrinfasern enthalten waren. Diese hatten einen bogenförmigen Verlauf und über wölbten gleichsam die Epithelinsel (cf. Fig. 4); die Enden der Fibrinbögen lagen auf epithelentblössten Schleimhautabschnitten. Weiterhin lagen die circumscripten Membranbildungen selten in toto der Schleimhaut auf, zumeist war wenigstens ein Ende abgehoben und gefaltet; hier waren natürlich die Verschlingungen der Fibrinfasern die complicirtesten, wodurch die mannigfaltigsten und wechselvollsten Bilder erzeugt wurden. Stets zeigte sich die Schleimhaut an den Stellen, wo die Membran sich abgehoben hatte, intact, ohne Substanzverlust. An dem Grenzbezirk zwischen membranfreier und membranbedeckter Schleimhautzone war der Uebergang von epithelbekleideten zu epithelentblössten Stellen ein mehr oder weniger scharfer. Entweder fand sich an dem Ende der Pseudomembran die Epithelschicht in ihrer ganzen Dicke sogar verbreitert mit reichlicher Einlagerung von Rundzellen, oder aber das Epithel dachte sich gegen die Membran zu ab und wurde einschichtig. Die Membran war ferner nicht immer von gleicher Dicke. Am dicksten war sie allemal an solchen Stellen, an denen das Epithel ganz zerstört war. Ihre Dicke nahm gegen die epithelbekleideten Bezirke der Schleimhaut zu ab; ja hier hatte sie in der Regel nur die Breite des die kleinen Papillen überziehenden Epithellagers.

Ferner war die Membran an der Hinterfläche der Epiglottis immer dicker als an der Vorderfläche, wo auch die Einlagerung von Rundzellen eine stärkere war. Es beruht dies wohl auf anatomischen Unterschieden in der Schleimhaut, da die Hinterfläche der Epiglottis eine viel entwickeltere Schicht von adenoidem Gewebe besitzt als die vordere (vgl. Klein, Elements of Histology, p. 216). Hier war auch das Verhalten der Pseudomembran zur unterliegenden Schleimhaut ein abweichendes, insofern als dieselbe zahlreiche kurze Fortsätze in die Schleimhaut hineinzuschicken schien (cf. Fig. 5). Sie bestanden aus einem dichten Gewebe von feinfädigem Fibrin, welches von Rundzellenmassen umscheidet war. Genauere Untersuchungen haben uns gezeigt, dass es sich hier um Fibrinausgüsse jener feinsten Lymphwege handelt, welche nach den Untersuchungen von Stöhr von den Anhäufungen adenoiden Gewebes hinaufsteigen und frei an der Oberfläche des Epithels münden. Sonstige Verbindungen der Pseudomembran

mit der Schleimhaut stellten allein die mit Fibrin angefüllten Ausführungsgänge der Schleimdrüsen dar. Es fanden sich also hier zweierlei Fortsätze der Pseudomembran in die Schleimhaut hinein. Die zuerst beschriebenen stellten nur kurze schmale Fibrinsäulen dar, welche in dem adenoiden Gewebe der Schleimhaut endigten. Die anderen jedoch waren sowohl länger als breiter und liessen häufig eine Verbindung mit den in tieferen Schleimhautschichten gelegenen Drüsen erkennen. Wie leicht und sicher die differente Natur dieser Fortsätze zu erkennen war, erhellt aus einem Vergleich der Figuren 2 und 5. Es darf nicht auffallen, dass an der Epiglottis die Ausgüsse der feinsten zur Oberfläche führenden Lymphwege häufiger zur Beobachtung gelangten als an der Trachea. Es erklärt sich dies einfach aus der reichlichen Anhäufung von adenoidem Gewebe an der Epiglottis.

Wir müssen ausdrücklich hervorheben, dass wir in keinem Falle eine nennenswerthe Nekrose der Schleimhaut selbst angetroffen haben. Dagegen war die Fibrininfiltration stellenweis so beträchtlich, dass man bei oberflächlicher Betrachtung fast eine zweite, in der Schleimhaut selbst liegende Pseudomembran zu sehen glaubte. Auch die Verhältnisse der Schleimhaut an dem Grenzbezirk zwischen Membran und Epithel erfordern eine gesonderte Darstellung. Die Veränderungen des Schleimhaut-Bindegewebes waren keineswegs auf die von der Membran bedeckten Zonen beschränkt. Vielmehr erstreckten sich die Fibrinherde weit jenseits derselben, ja man fand Papillen mit Fibrin dicht angefüllt, welche ein ganz normales Epithel trugen. Im übrigen bot die Vertheilung des Fibrins in der Schleimhaut, sowie die Rundzelleninfiltration an der Epiglottis keine Abweichung von deren Verhalten am übrigen Larynx und der Trachea.

An den Tonsillen gelang es uns, die verschiedensten Stadien der Pseudomembranbildung zu beobachten. In dem ausführlich mitgetheilten Falle bestanden an den Tonsillen ganz umschriebene Plaques, die sich mikroskopisch als circumscripte Epithelnekrosen darstellten. Das Epithel war in seiner ganzen Dicke zu Grunde gegangen, und an seiner Stelle lagen ungefärbte, mattglänzende, kernlose Schollen in einem Netzwerk von zarten Fibrinfasern. Auf und zwischen den Schollen sah man zahllose Bakterien der verschiedensten Art. Die angrenzenden Epithelzonen zeigten nur geringfügige Veränderungen; dagegen war das darunterliegende Gewebe bereits verändert. Besonders bemerkenswerth waren kurze, in die Tiefe führende Fibrincylinder, welche auch hier zweifellos die auf die Oberfläche ausmündenden Lymphbahnen darstellten. Wo echte Pseudomembranen sich fanden, zeigte sich gleichfalls in deren ganzer Ausdehnung das Epithel zerstört. Die Membran erinnerte in ihrem Verhältniss zur Unterlage ganz an die der Epiglottis. Sie sass in der Regel fest auf, und zwar vermittelst Fortsätzen, welche sowohl ihrer Natur als ihrer Ausdehnung nach ganz verschieden waren. In

dem einen Falle handelte es sich nur um verhältnissmässig kurze cylinderförmige Gebilde, von denen wir bereits erwähnt haben, dass wir sie als Fibrinausgüsse der bekannten Stöhr'schen Lymphgänge deuteten. In dem anderen Fall dagegen waren die Fortsätze von unregelmässiger Gestalt und drangen tief in das Gewebe der Tonsillen hinein. Sie entsprachen den Krypten des Organs. Die Membran selbst bot nur insofern einige Abweichungen dar, als ihr Gehalt an Epithelschollen, an Bakterien und Rundzellen ein ausserordentlich reicher war. Fernerhin war der Verlauf der Fibrinfasern ein sehr unregelmässiger; im Grossen und Ganzen jedoch waren auch hier die verschiedenen Modificationen des Fibrins nahe bei einander anzutreffen.

Einen wichtigen Bestandtheil der Membran bildeten schollenförmige Gebilde, welche durchaus die Grösse von Epithelzellen hatten. Nicht selten zeigten sie in ihrem Centrum eine bläschenförmige ungefärbte Stelle, welche der Form und Lage nach dem Kern entsprach. Die Schollen lagen in der Regel in den tiefsten Membranschichten, wurden aber auch regellos in den verschiedensten Abschnitten der Membran angetroffen. Sie waren nur mattblau gefärbt und hoben sich scharf von dem dunkel tingirten sie einfassenden Fibringewirre ab. Stellenweise waren sie zu grösseren Strängen zusammengesintert, die anscheinend durch Hohlräume und Kanäle, in denen Fibrin abgelagert war, von einander getrennt waren. Ganz ähnlich den Schollen sah man auch zuweilen noch wohl erhaltene Epithelien entweder vereinzelt oder auch in zusammenhängenden Lagen in den verschiedensten Bereichen der Pseudomembran. Am häufigsten jedoch beobachtete man sie da, wo die Pseudomembran in epithelbekleidete Schleimhaut überging. Wie bereits erwähnt, liess sich auch an den Tonsillen die Membran von der darunter liegenden Schleimhaut scharf unterscheiden. Bei grösserer Ausdehnung der Membran fanden sich allerdings die durch die Lymphgefässe hergestellten Verbindungen zwischen Membran und Schleimhaut zahlreicher und erweckten den Anschein, als ob die Membran in die Schleimhaut selbst sich fortsetzte. Es handelte sich jedoch sicher nicht um Schleimhautnekrosen, welche durch Fibrinbrücken mit der Membran zusammenhingen, sondern zweifellos um die wiederholt beschriebenen Lymphgefässe, welche allerdings erweitert und mit Fibrinthromben angefüllt waren. Den sichersten Beweis für unsere Annahme erblicken wir in dem typischen und regelmässigen Verlauf jener Fibrinzüge. Stets endigten sie in den adenoiden Gewebsschichten. Das adenoide Gewebe selbst war reichlich mit Fibrin infiltrirt. Besonders deutlich hoben sich bereits bei schwacher Vergrösserung die Lymphfollikel von dem umgebenden Gewebe ab. Sie enthielten ein dichtes Netzwerk von zartem Fibrin, das die relativ spärlichen Rundzellen umspann. Sehr wichtig scheint es uns, auf das Verhalten der Krypten gesondert hinzuweisen. Da, wo die Pseudo-

membran sich direct in sie hinein fortsetzte, hatten sie ihre Epithelbekleidung eingebüsst, allein auch hier war die Grenze von membranbekleideten Bezirken zu epithelbedeckten keine scharfe; vielmehr breitete sich die Membran uhrglasförmig auch über benachbarte Partien aus. Ganz besonders an solchen Stellen konnte man die verschiedenen Uebergangsbilder von normalem Epithel zu kernlosen schollenförmigen Gebilden auf das schönste beobachten. Auch die Ausbreitung des Fibringerüstes war hier bemerkenswerth, indem feine Fibrinnetze sich auch zwischen erhaltene Epithelien verfolgen liessen. In der That gleichen solche Stellen dem von Birch-Hirschfeld gegebenen Bilde (S. 495). Hier lag das Fibrin an Stelle der Kittsubstanz zwischen den bereits degenerirten und in Degeneration begriffenen und auch wohl erhaltenen Epithelien, allein der Zusammenhang desselben mit dem Fasersystem der benachbarten Pseudomembran war ein so deutlicher, dass man mit Sicherheit darauf schliessen durfte, dass es sich einfach um ein Ueberfliessen des entzündlichen Exsudates in die benachbarten seitlichen Epithelbezirke handelte. Der Fundus der Krypten, der auf Querschnitten des ganzen Organs häufig als ein Hohlraum innerhalb des Tonsillenparenchyms getroffen war, trug noch ein normales Epithel, es fand sich aber auf demselben keine Membran aufgelagert; das Lumen der Krypte war aber stark erweitert und enthielt Haufen von Bakterien und einer homogenen, ungefärbten, mit spärlichen Fibrinfasern angefüllten Masse. Die Schleimdrüsen boten in der Regel den bereits angegebenen Befund; wir verweisen auf unsere Schilderung.

Es bedarf wohl keiner besonderen Erwähnung, dass das Fibrin auch jenseits der Schicht adenoiden Gewebes in den äusseren Schichten der Mucosa und Submucosa, ja zwischen den Bündeln der Musculatur weit bis in das peritonsilläre Gewebe hinein sich verfolgen liess. Wir würden lediglich uns weitläufiger Wiederholungen schuldig machen, wenn wir nochmals das Verhalten des Fibrins zu den Gefässen und zu den bindegewebigen Elementen der Schleimhaut schildern wollten. Wir müssen aber betonen, dass auch an den Tonsillen eigentliche Nekrosen der Schleimhaut selbst nicht angetroffen wurden.

Einige Male hatten wir auch Gelegenheit, Fälle zu untersuchen, in denen die Uvula von einer Pseudomembran in ihrem ganzen Umfange bekleidet war. Querschnitte durch das ganze Organ zeigten Pseudomembranen von ausserordentlicher Dicke. Man konnte an ihnen drei gesonderte Schichten wahrnehmen. Die oberste enthielt ausser Bakterien [1]), Rundzellen und Fibrin ungefärbte Schollen in besonders reichlicher Menge. Hierauf folgte eine concentrische Lage von dicht

1) Wohlgemerkt: immer nur solche, die sich durch Jod nicht entfärben. Diphtheriebacillen waren ja, wie oben erwähnt, bei unserer Färbung nicht zu erkennen.

angehäuften Rundzellen mit nur spärlichen Fibrinnetzen, und erst an dritter Stelle sah man eine Membran, welche in allen Punkten das wiederholt geschilderte Verhalten zeigte und ganz der Fig. 1 entsprach. Dessen ungeachtet war auch hier die Trennung zwischen Membran und Schleimhaut ausserordentlich scharf. Niemals sahen wir Nekrosen des Schleimhautgewebes, obwohl auch hier die verschiedensten Grade der Fibrininfiltration bestanden.

Noch zum Schluss ein Wort über das Verhalten des Oesophagus. Eine ausgedehnte Membran sahen wir nur in einem Falle, dagegen sehr häufig circumscripte Membranbildung. Die Membranen waren nie von beträchtlicherer Dicke und hatten fast immer die Breite der Epithelschicht. Mochte nun die Membran noch so beschränkt, ja nur mikroskopisch sichtbar sein, allemal war die Schleimhautstelle, auf welcher sie angetroffen wurde, frei von Epithel. Das Fibrin der Membran selbst war in der Regel feinfädig. Rundzellen fanden sich nur in beschränkter Zahl.

Die Membran setzte sich im wesentlichen aus Epithelschollen, Fibrin und Bakterien zusammen. Verbindungen der Membran mit der Schleimhaut bestanden nicht. In den Papillen der Schleimhaut fand sich stets Fibrin, aber nicht so reichlich wie im Respirationstractus. Die Muscularis mucosae war fast frei von Fibrin, dagegen fand sich dieses wieder reichlicher in der Submucosa. Auch ohne Betheiligung des Oesophagus haben wir wiederholt Fibrineinlagerungen in das periösophageale Gewebe beobachtet. Hier handelte es sich offenbar um Fortsetzung des an den Schleimhäuten der Respirationswege bestehenden Entzündungsprocesses.

Das Ergebniss der vorliegenden Untersuchungen ist somit folgendes: In allen Fällen von epidemischer Diphtherie fanden sich neben echten Pseudomembranen an den Rachenorganen sowohl, wie an den Luftwegen erhebliche Veränderungen in den betreffenden Schleimhäuten ohne specifische Nekrose der Schleimhautelemente. Die Veränderungen beschränkten sich nicht allein auf die Schleimhaut selbst, sie liessen sich weit jenseits derselben verfolgen, so an der Trachea bis in den hinteren Mediastinalraum, an dem Larynx bis in das periösophageale, an den Tonsillen bis in das peritonsilläre Gewebe. Stets fand sich der von einer Pseudomembran belegte Schleimhautabschnitt von Epithel entblösst. An Organen, deren Cylinderepithel durch eine Basalmembran von der Schleimhaut getrennt ist, lag die Pseudomembran auf derselben und wurde durch sie von der Schleimhaut abgegrenzt, aber auch anderwärts, wo eine Schleimhaut und Epithel trennende Basalmembran nicht vorhanden ist, war die Scheidung zwischen Membran und Schleimhaut eine scharfe, wenn man die ver-

einzelten, durch Oeffnungen von Lymphgängen gebildeten Verbindungsstränge abrechnet. (Die Fibrinmassen in Schleimdrüsen-Ausführungsgängen sind ja auch auf der Oberfläche des Bindegewebes an Stelle des Epithels. Sie sind also den Lymphgefässausgüssen nicht gleichwerthig.) Die wesentlichen Elemente der Pseudomembran sind Fibrin, das in verschiedenen, in einander übergehenden Formen, vom groben Balkenwerk zum feinsten Netzwerk, auftritt, und Rundzellen. Die Reste der zerstörten Epithelien fanden sich besonders an den mit mehrfach geschichtetem Plattenepithel bekleideten Schleimhäuten der Epiglottis, Tonsille und Uvula als schollenförmige kernlose Gebilde, die entweder ihre ursprüngliche Form und Grösse beibehalten hatten, oder aber zu grösseren, unregelmässig gestalteten Klumpen und Ballen verschmolzen waren. Solche Epithelnekrosen wurden durch die Fibrinfarbe nicht oder nur mattblau gefärbt und liessen sich deutlich von dem dunkelblau tingirten Fibrin unterscheiden. Die Veränderungen in der Schleimhaut deuteten mit aller Bestimmtheit auf hochgradige entzündliche Vorgänge. Besonders die Gefäss- und Lymphbahnen waren es, in deren Umgebung die stärksten Fibrinanhäufungen sich fanden. Entsprechend der Gefässvertheilung an der Schleimhaut des Respirationstractus z. B. fanden wir subepithelial einen Fibrinkranz, ferner einen solchen in der Submucosa. Aehnliche Verhältnisse bestanden an den Lymphdrüsen.

Kehren wir nun zu unseren Befunden beim experimentellen Croup zurück und vergleichen wir sie mit den soeben mitgetheilten bei der epidemischen Diphtherie, so ergiebt sich, dass rein anatomisch ein Unterschied in dem Wesen beider Processe nicht besteht[1]).

1) Es scheint uns beim Vergleich des durch das Experiment erzeugten und des menschlichen Trachealcroup wichtig, nochmals auf den abweichenden Befund in dem Verhalten des zerstörten Epithellagers hinzuweisen. Während wir beim künstlichen Croup die zerstörte Epithelschicht zuweilen ganz vollständig in der beschriebenen Schollenform der Schleimhaut anhaftend vorfanden, fehlte dieselbe beim menschlichen Croup der Trachea fast vollständig, ja es liessen sich in der Regel auch nicht einmal mehr Reste des zerstörten Epithels nachweisen. Wir sind geneigt, dieses abweichende Verhalten folgendermaassen zu erklären: Beim Kaninchen entwickelt sich die croupöse Membran ausserordentlich rasch, ferner erliegt das Thier der Dyspnoë, ohne dass eine Expectoration der die Luftwege verengenden Massen erfolgt. (Das Kaninchen gehört bekanntlich zu jenen Thieren, die vorwiegend mit dem Zwerchfell athmen, cf. H. A. Hare and E. Martin, Lancet Jan. 18 and 25, 1890.) Beim Menschen dagegen liegen die Verhältnisse ganz anders. Nur in seltenen Fällen hat man wohl Gelegenheit, die ersten Anfänge der Membranbildung an der Trachea zu studiren. Abgesehen von den heftigen Exspirationsstössen, welche doch sicherlich die erstgebildeten, noch nicht fest anhaftenden Membranen herausbefördern, die das zerstörte Epithel enthalten, gelangen in der Regel Fälle zur Beobachtung, in welchen von einer Tracheotomie-Wunde aus die Schleimhaut mechanische Insulte erfahren

Was zuerst das Verhältniss der Pseudomembran zur Schleimhaut anbetrifft, so finden wir bei beiden gemeinschaftlich, dass dieselbe scharf von der Unterlage sich abhebt. Wir sehen hierbei zunächst von der Trachea ab, an welcher die Verhältnisse am klarsten liegen, denn hier dient die erhaltene Basalmembran als sicheres Kriterium dafür, ob in der Pseudomembran Abschnitte des Schleimhautgewebes begriffen sind oder nicht. Aber selbst an der Epiglottis, an den Tonsillen und der Uvula hebt sich die pseudodiphtheritische Membran deutlich von dem Bindegewebe der Schleimhaut ab. Dass es Fälle geben kann, in welchen die pseudodiphtheritische Auflagerung mit einer diphtheritischen Schleimhautnekrose complicirt sein kann, soll hiermit natürlich nicht in Abrede gestellt werden. Es muss aber ausdrücklich betont werden, dass in der Regel die der epidemischen Diphtherie eigenthümlichen Membranbildungen pseudodiphtheritische sind ohne complicirende Schleimhautnekrosen. Inwiefern ausgedehnte diphtheritische Nekrosen der Schleimhaut die Pseudomembranbildung beeinflussen können, vermögen wir nach unseren Untersuchungen nicht sicher zu entscheiden. Wir sind jedoch geneigt, anzunehmen, dass die von Weigert experimentell erhobenen Thatsachen, die Integrität der Schleimhautgefässe betreffend, auch für die Verhältnisse bei der epidemischen Diphtherie Geltung haben. Beweisend sind übrigens auch die bekannten Heubner'schen Untersuchungen, bei denen es sich um echte Schleimhautdiphtherie (im anatomischen Sinn) handelte. Wenn auch Fälle zur Beobachtung gelangen, in denen Membranbildungen neben Schleimhautnekrosen bestehen, so behält die Annahme nach wie vor ihre Berechtigung, dass die Schleimhautnekrose secundär erst nach Bildung der Pseudomembran eingetreten ist. Auf diese Punkte kommen wir weiter unten zurück, nachdem wir die Zusammensetzung und Entstehung der Membranen beim Croup und der Pseudodiphtheritis mit einander verglichen haben. Als den wesentlichsten Bestandtheil beider betrachten wir das Fibrin sammt den in den Maschen desselben enthaltenen Rundzellen und eventuell den schollenförmigen Degenerationsproducten der Epithelien. Wir stützen unsere Behauptung durch den regelmässigen Befund (in beiden Membrangattungen) einer Substanz, die sich sowohl tinctoriell als structurell als Fibrin erwies. Es gelang sowohl beim croupösen als pseudodiphtheritischen Process, vermittelst der Weigert'schen Fibrinfärbung das die Membran aufbauende Gerüst deutlich blau zu färben. In beiden Zuständen fanden sich die gleichen Uebergangsformen von zartestem, auch ohne Electivfärbung als Fibrinnetz erkenntlichem Fasergewirr zu gröberen Strängen und dicken Balkensystemen. Es hiesse, den

hat. Jedenfalls dürften diese Andeutungen genügen, um darzuthun, dass aus diesem anscheinend abweichenden Verhalten der Epithelschollen ein principieller Gegensatz nicht abgeleitet werden darf.

Thatsachen Gewalt anthun, wollte man aus grob morphologischen Verschiedenheiten einer Substanz auf chemische Differenzen schliessen (Fibrin — „Hyalin"). Wir legen den Hauptnachdruck nicht sowohl darauf, dass die erwähnte Substanz vermittelst der Electivfärbung blau gefärbt wurde, als vielmehr darauf, dass das gröbere Balkensystem sich niemals von dem feinfädigen Fibrinnetz in der Membran gesondert zeigte. Im Gegentheil waren die Uebergänge beider so augenfällig, dass auch ohne Electivfärbung ihre Zusammengehörigkeit sicher erscheinen musste. Wir möchten vielmehr die morphologische und auch die optische Verschiedenheit der gleichen Substanz auf ihre Umspülung durch den Plasmastrom zurückführen. Man kann nämlich aus Blut dargestelltes Fibrin in eine „hyaline" Modification dadurch überführen, dass man es in Körperhöhlen einschliesst. Auch dieses färbt sich, ohne dass das typische Fibrinnetz darzustellen wäre, intensiv blau.

Wie lässt sich nun diese Thatsache, dass das „croupöse Netz" auch einen hervorragenden Bestandtheil der pseudodiphtheritischen Membran darstellt, ferner daß dasselbe aus Fibrin besteht, mit den von v. Recklinghausen und seinen Schülern gemachten Beobachtungen, das Hyalin betreffend, in Einklang bringen? Es liegt uns fern, an dieser Stelle darauf einzugehen, ob die bis jetzt für das Hyalin gegebenen Kennzeichen genügen, es als eine chemisch, ja selbst eine morphologisch genau gekennzeichnete Substanz zu betrachten. Als seine Hauptcharacteristica gelten seine starke Lichtbrechung und homogene Beschaffenheit, wodurch es sich von dem Fibrin unterscheiden soll. Nun hat aber eine Reihe von Untersuchungen, welche seit dem Bekanntwerden der Weigert'schen Fibrinfärbung gemacht worden sind, gezeigt, dass das Hyalin kein einheitlicher Körper, sondern vielmehr ein „Sammelbegriff" ist (Eberth u. Schimmelbusch, Die Thrombose, Stuttgart 1888, S. 137). Bekanntlich hat Weigert für den weissen Thrombus die von v. Recklinghausen als Hyalin gedeutete glänzende Substanz vermittelst seiner Färbung in ein deutliches feinfädiges Fibrin aufgelöst. Sehr wichtig erscheint uns für die Beurtheilung unserer Befunde die folgende Stelle der Weigert'schen Mittheilung: „Je derber der Thrombus ist, desto mehr nimmt gerade das Fibrin im Verhältniss zu den anderen Elementen zu, die Blutplättchenreste verschwinden, die weissen Blutkörperchen ebenso. Ausserdem tritt aber auch eine Aenderung in der Beschaffenheit des Fibrins auf. Die Maschen desselben werden enger und enger und verschwinden vielfach ganz, so dass statt der feinen Netze dicke hyaline Balken entstehen, die aber immer noch die specifische Färbung annehmen. Bei ganz fest organisirten, wie Bindegewebe aussehenden Thromben finden sich endlich neben noch gefärbten solchen Massen auch schwach tingirte oder farblos bleibende „hyaline" Massen." Es geht hieraus auf das deutlichste hervor, dass es eine Modification

des Fibrins giebt, welche sich von dem bekannten feinfädigen Netzwerk morphologisch und chemisch unterscheiden kann (Weigert's Umprägung). Auch Eberth und Schimmelbusch sind für den Thrombus zu der Ansicht gekommen, dass hier für den typischen Hyalinbegriff kein Platz ist. Ganz ähnlich sind die Schäffer'schen Beobachtungen an Lungeninfarcten. Auch hier stellten die von v. Recklinghausen als Hyalin beschriebenen, die Capillaren des infarcirten Gebietes füllenden Massen feinfädiges Fibrin dar. Für die pseudodiphtheritischen Membranen hat Weigert bereits kurz darauf hingewiesen, dass das von v. Recklinghausen in ihnen gedeutete Hyalin durch seine Methode als Fibrin zu erkennen sei. Auch v. Recklinghausen erkennt zwar die Anwesenheit von Fibrin in den Pseudomembranen der epidemischen Diphtherie an, allein nach ihm machen „hyaline Balken von knorriger Gestalt ähnlich den Corallenstöcken die Hauptmassen der diphtheritischen Pseudomembran erster Bildung aus. Sie grenzen sich von dem Faserwerk des oft gleichzeitig vorhandenen Fibrins so scharf ab, dass sie schon deswegen eine andere Herkunft haben müssen als dieses". Es bedarf wohl keines erneuten Hinweises auf die wiederholt von uns gegebene Schilderung von der innigen Verbindung und den zahlreichen Uebergängen der verschiedenen feinen und grobfaserigen Balkensysteme, um diese Behauptung zu entkräften. Ein Blick auf Fig. 1 dürfte überzeugender als lange Auseinandersetzungen wirken. v. Recklinghausen bezeichnet ferner die „vor der Diptheritis schon vorhandenen Rundzellen, sowie die neu auftretenden Wanderzellen als die Lieferanten des die Balken aufbauenden Hyalins". Hiernach scheint v. Recklinghausen im Gegensatz zu seinen Schülern, wie gleich besprochen werden soll, dem Entzündungsvorgang bei der Bildung der Pseudomembran, wie überhaupt für das Wesen der Erkrankung doch wenigstens eine gewisse Rolle einzuräumen. Nicht recht klar bleibt jedoch nach seiner Darstellung das von ihm vertretene Princip, welches einerseits Fibrin, andererseits Hyalin aus dem gleichen Exsudat entstehen lässt; oder sollte unter gleichen Bedingungen ein Unterschied in den Degenerationsprocessen des weissen Blutkörperchens bestehen können, welcher einmal eine Fibringerinnung bewirkt, ein anderes Mal ein specifisches Zerfallsproduct des Protoplasma, das Hyalin, entstehen lässt? Erscheint nicht schon a priori diese Annahme unwahrscheinlich? Unterscheiden sich doch am Ende die Endproducte beider Processe, der Fibringerinnung und Hyalinentartung, eigentlich nur durch die verschiedene Stärke ihrer Balken und ihre verschiedene Lichtbrechung. Ganz abgesehen von den an das Hyalin sich knüpfenden Differenzen dürfte es angezeigt sein, die von v. Recklinghausen und seinen Schülern vertretene Ansicht von der Verschiedenheit in dem anatomischen Verhalten der am Rachen und der Trachea sich abspielenden Processe zu besprechen. Während schon früher die klinische Beobachtung es sicher erwiesen hat, dass eine enge Verwandt-

schaft zwischen der Erkrankung im Rachen und in der Trachea besteht, hat die moderne Bacteriologie die ätiologische Einheitlichkeit beider Processe auf das sicherste erwiesen. Es erscheint daher schon von vornherein sehr unwahrscheinlich, anzunehmen, dass eine Krankheit, welche Schleimhäute von fast gleicher Structur befällt, vollständig differente anatomische Veränderungen schaffen sollte. Wir gedenken hierbei nicht allein der differenten Endproducte der zerfallenden Gewebsbestandtheile (Hyalin — Fibrin), sondern auch der principiell ganz verschiedenen Formen der Schleimhautveränderung (Oberflächenprocess — Schleimhautnekrose).

Seit dem Bekanntwerden der Weigert'schen Färbung war Smirnow der erste, welcher sie zum Studium der pseudodiphtheritischen Membran benutzt hat. Er hat 6 Fälle von Magenaffectionen beschrieben, welche im Anschluss an Rachendiphtherie entstanden waren; 4 von diesen schildert er als Gastritis membranacea, 2 als Gastritis diphtheritica. In den ersteren handelte es sich im wesentlichen um Membranbildung ohne eigentliche Betheiligung der Mucosa des Magens. In den letzteren um Nekrosen der Mucosa selbst. Gemeinschaftlich ist beiden Gruppen ein Fehlen des Cylinderepithels an membranbedeckten Abschnitten der Schleimhaut.

Von den ersten Fällen schreibt Smirnow: „Wir hatten es mit einer Entzündung zu thun, die nur äussere Aehnlichkeit mit der diphtheritischen oder croupösen Entzündung hatte, und die vielmehr nach dem Charakter und der Beschaffenheit ihrer Producte als rein fibrinöse, als schleimig-fibrinöse und als eitrig-fibrinöse bezeichnet werden musste." Die Weigert'sche Fibrinfärbung lieferte für die Pseudomembranen negative Resultate, soweit das Fibrin in Betracht kam, was ja nach der vorangegangenen Conservirung der Präparate nicht zu verwundern ist, da der Verfasser ausdrücklich erwähnt, dass sie in Müller'scher Flüssigkeit fixirt worden sind. Doch dieses technische Versehen ist ohne Belang gegenüber der Schlussfolgerung, welche Smirnow aus der zweiten Reihe seiner Fälle, in denen es sich also um echte Diphtheritis (im anatomischen Sinn) handelte, zieht. Die Präparate dieser zweiten Reihe wurden von Anfang an in Alkohol conservirt, und bei ihnen erzielte Smirnow vermittelst der Weigert'schen Färbung in dem einen „eine violettrothe Färbung der Membranbalken und Epithelzellen, in dem anderen der hyalinen Klumpen und Schollen in der Membran und stellenweise in der Mucosa selbst". Smirnow erwähnt, dass es sich hier um „ein ganz frisch gebildetes Hyalin handelte", welches nach seinen Untersuchungen durch die Weigert'sche Fibrinfärbung sich färben lässt, „solange es noch in frischer Bildung begriffen ist". Somit wäre Smirnow allerdings zu vollständig den unsrigen entgegengesetzten Resultaten gelangt. Nach unserer Eintheilung gehören die ersten 4 Fälle Smirnow's zu den croupösen oder pseudodiphtheritischen Membran-

bildungen der epidemischen Diphtherie, die letzten 2 dagegen zur eigentlichen Schleimhautdiphtheritis mit und ohne Pseudomembran. Das Misslingen der Membranfärbung in den ersten Fällen ist ja nach Obigem einleuchtend, die Färbung in den letzten deswegen ungewöhnlich, da bekanntermaassen coagulationsnekrotische Massen, als welche doch nach der Schilderung Smirnow's wir die Schollen in den Membranen und der Schleimhaut auffassen müssen, bei der Weigert'schen Färbung farblos bleiben.

Demgemäss scheinen zunächst die mit der Weigert'schen Färbung gewonnenen Resultate zum mindesten zweifelhaft. Wir möchten uns aber vor allem gegen die Deutung, welche Smirnow seinen Fällen giebt, wenden. Schon v. Kahlden hat darauf hingewiesen, in welch willkürlicher Weise Smirnow seine Fälle für seine a priori als richtig angenommene Theorie der diphtheritischen Schleimhauterkrankung verwerthet. Auf der einen Seite erwähnt Smirnow, dass die von ihm als fibrinöse Entzündung des Magens beschriebenen Fälle, welche ja „einer echten Rachendiphtheritis" folgten, „gleichsam als Fortsetzung desselben Processes angesehen werden konnten". Trotzdem scheidet er sie aus der Reihe der „diphtheritischen Magenerkrankungen", weil sie nicht die von ihm als charakteristisch für „diphtheritische Magenerkrankung" angesehenen nekrobiotischen Vorgänge im Epithel und der Schleimhaut aufwiesen. Nach dem von uns eingenommenen Standpunkt, welcher ja übrigens allgemein getheilt wird, könnten wir mit ebenso vielem Rechte, ja mit grösserem die von Smirnow beschriebenen Fälle so deuten, dass auch am Magen die von der epidemischen Diphtherie hervorgerufenen Erkrankungen mit Pseudomembranbildung, und zwar croupös-diphtheritischer einhergehen, und dass nur ausnahmsweise — wie dies aber sicher vorkommt — echte diphtheritische Veränderungen der Schleimhaut sich finden. Damit würde ja auch die Behauptung hinfällig sein, dass das Primäre der „diphtheritischen Schleimhauterkrankung" ein specifischer zu Hyalinbildung führender Degenerationsprocess sei.

Bei der Besprechung der Peters'schen Befunde können wir uns kürzer fassen. In Betreff seiner Membraneintheilung haben wir uns bereits in der Einleitung ausgesprochen. Von vornherein möchten wir die Beziehungen, in welche Peters die angeblich differenten Membranen des Croup und der Diphtheritis (nach P. im klinischen Sinne) zu den alten Virchow'schen Bezeichnungen „aufgelagert" und „eingelagert" setzt, verwerfen. Eine Membran, welche einerseits nach Peters der Schleimhaut fest aufsitzt und nur scheinbar sich in dieselbe fortsetzt, welche andererseits aus hyalin veränderten Epithelien bestehend an Stelle des Epithels auf der Schleimhaut sitzt, kann doch sicher nicht, wie von Peters geschieht, als eingelagert bezeichnet werden. Die Verschiedenheiten, welche die „croupöse" und „diphtheritische" oder nach

ihm „fibrinöse“ und „hyaline“ Membran aufweisen sollen, sind bereits in Verbindung mit den v. Recklinghausen'schen Ansichten auseinandergesetzt worden. Es würde uns zu weit führen, unerhebliche Unterschiede in ihren Ansichten und Ausführungen gesondert zu besprechen.

Viel wichtiger erscheint es uns, auf andere Abschnitte der Peters-schen Arbeit einzugehen, und zwar auf die von ihm geschilderte Betheiligung der Schleimhaut an dem „diphtheritischen“ Process. Auch diese soll sich mit ihren sämmtlichen Elementen an der hyalinen Nekrose betheiligen. In erster Linie sind es nach Peters die Blutgefässe (Arterien und Capillaren) und Lymphgefässe, welche die hyaline Umwandlung zeigen. Entweder wird der Inhalt der Gefässe hyalin (hyaliner Thrombus), und zwar auf Kosten der Leukocyten, oder aber die Gefässwand selbst (hauptsächlich die Media). Sehr interessant sind nun die Peters'schen Mittheilungen über die Vertheilung solcher degenerirten Gefässe. „Fast nur die obersten der stärksten Zweige entbehrenden Lagen der Mucosa“ weisen derartige Gefässveränderungen auf. Weiter erwähnt Peters, dass solche veränderte Gefässe, „wenn wir es mit einer Schleimhaut zu thun haben, zu einem inselförmigen, meist in den obersten Lagen der Schleimhaut eingebetteten Gebilde führen und sich in demselben verlieren. Diese Infiltration hat ganz das Aussehen der hyalinen Membran und besteht aus einem knorrigen, hellglänzenden Balkenwerk, welches die einzelnen Bestandtheile nicht mehr erkennen lässt und mit ziemlich scharfer Grenze in das umliegende Gewebe übergeht. Entsprechend den Schleimhautpartien, in denen solche Inseln liegen, sitzt gewöhnlich auch eine hyaline Membran dem Gewebe fest auf. Die Grösse der Einlagerungen ist sehr schwankend, zuweilen bilden sie nur eine ganz kleine Insel, zuweilen einen langen Streifen, der die oberste Partie der Schleimhaut einnimmt.“ Solche Schilderungen bitten wir mit Fig. 2 vergleichen zu wollen. Es scheint uns ganz klar daraus hervorzugehen, dass Peters hier die subepithelialen Fibrinherde der Schleimhaut, die Fibrinthromben der Gefässe, die fibrinöse Infiltration der Gefässwände als hyaline Nekrose beschreibt. Sollte man auch nicht geneigt sein, die auffallende Gleichartigkeit des von ihm geschilderten und von uns abgebildeten Befundes anzuerkennen, so möchten wir in erster Linie die Peters'sche Deutung der Gefässveränderung bemängeln.

Vorher noch einige Peters'sche Angaben. Gelegentlich der Beschreibung der Tonsillenveränderungen erwähnt er, dass das Parenchym später als die Gefässe von der hyalinen Nekrose befallen wird. Den Gang, welchen die hyaline Metamorphose einhält, schildert er, wie folgt: „Zuerst verändern sich die Epithelien, darauf der Inhalt der Blut- und Lymphgefässe. Dann bildet sich Hyalin in der Gefässwand selber, und zum Schluss degenerirt auch das benachbarte Parenchym.“ Hiernach nimmt auch Peters an, dass der diphtheritische Process zunächst ein localer ist und von der Oberfläche nach der Tiefe fortschreitet. Scheint

es nun nicht unwahrscheinlich, dass von allen Schleimhautelementen gerade die Gefässe, die ja nach unseren sonstigen pathologischen Erfahrungen so resistente Gebilde darstellen (z. B. durch Abscesse, Cavernen etc. ziehende Gefässe), bei der Diphtherie eher zu Grunde gehen sollten als das um sie herum liegende Gewebe?

Es dürfte interessant sein, auf die diametral entgegengesetzten Angaben von Heubner zu verweisen. Mitten in mortificirten Gewebsabschnitten fand er wohl alterirte, aber keineswegs mortificirte Gefässe.

Die Lymphdrüsen sollen angeblich eine „besondere Disposition" zur hyalinen Entartung zeigen, und zwar auf Grund der „lockeren Beschaffenheit ihres cytoiden Gewebes, der schlecht geschützten Lage seiner Gefässe und anderer Eigenthümlichkeiten ihrer Structur". Wie verändert sich diese unbewiesene Behauptung, wenn wir anstatt Hyalin Fibrin schreiben. Bei dem Reichthum der Lymphgefässe, der lockeren Structur des Parenchyms ist die Ablagerung von Fibrin unter dem Einflusse einer entzündlichen Veränderung des Organes in seinem Parenchym nur zu leicht erklärlich. Man vergleiche übrigens die von uns geschilderten Veränderungen der Lymphdrüsen des hinteren Mediastinum zur Stütze unserer Behauptung.

Noch ein Wort über die Peters'schen Angaben, dass Hyalin bei der „ulcerösen Diphtheritis" nicht angetroffen wird. Den Grund hierfür sucht er in „einer mangelhaften Resistenzfähigkeit der Gewebe schädlichen Einflüssen gegenüber". Diese zum mindesten nicht bewiesene Hypothese wird vollständig überflüssig, wenn wir wieder Fibrin statt Hyalin schreiben, insofern als ja erfahrungsgemäss Eiterung und Gerinnung sich ausschliessen. Ja, die Eiterung ist sogar im Stande, bereits geronnene Massen aufzulösen.

Fassen wir kurz das Resultat dieser Auseinandersetzung zusammen.

Wir haben durchgehends an den gleichen Lokalitäten, wie Peters, eine Substanz gefunden, die er Hyalin, wir deswegen Fibrin nennen, weil sie sich tinctoriell und structurell ganz gleich dem typischen Fibrin verhält. Das Fibrin stellt nicht die Endproducte eines Degenerationsvorganges an den Schleimhautelementen dar, sondern entstammt in letzter Instanz den entzündlich afficirten Schleimhautgefässen. Dass unter dem Peters'schen Hyalin auch viele Substanzen begriffen sind, die wir nicht als Fibrin ansprechen möchten, bedarf keiner näheren Begründung (Epithelschollen, hyaline Basalmembran, hyalines Bindegewebe etc.)

Nur noch einige Worte über die Beziehung des Hyalins und Fibrins zu den Leukocyten. Weigert hatte angenommen, dass die knorrigen, dicken, von der Recklinghausen'schen Schule als Hyalin bezeichneten Theile der Auflagerung aus einer directen Umwandlung der Leukocytenleiber hervorgegangen seien. Diese Anschauung ist nach den jetzigen Erfahrungen mit Hülfe der Fibrinfärbung als unhaltbar zu bezeichnen,

und es genügt vollkommen, für beide Arten der ja überhaupt nicht streng geschiedenen Gerüstformen einen gemeinschaftlichen Ursprung anzunehmen. Beide wären als Fibrin zu bezeichnen. Die Entstehung der dicken Balken entspricht einer grösseren Menge Fibrins, als an den feinfädigen Stellen vorhanden ist. Ausserdem ist dann ein grosser Theil dieses reichlichen Fibrins in den dickbalkigen („hyalinen") Zustand übergeführt. Weigert war früher der Meinung gewesen, dass an den Stellen des reichlichen, resp. „hyalinen" Fibrinnetzes eine energischere Auswanderung von Leukocyten statthaben müsste. Diese theoretische Annahme ist bekanntlich in überraschender Weise viele Jahre später von Stöhr faktisch begründet worden. Trotz des Eintreffens dieser Prophezeiung, wenn man diesen Ausdruck brauchen darf, ist aber die Auffassung, dass hier wirklich das dickbalkige Fibrin von in toto coagulationsnekrotisch gewordenen Leukocyten abstammt, nicht gerechtfertigt. Man kann jedoch sich sehr wohl denken, dass dieselben Wege, welche nach den Stöhr'schen Untersuchungen einen reichlichen physiologischen Durchtritt von Leukocyten gestatten, auch eine reichliche Masse von gerinnungsfähigen Exsudaten an die Oberfläche gelangen lassen können und sowohl eine grosse Menge von Fibrin, als auch eine solche von plasmatischer Flüssigkeit liefern.

Was nun die Beziehungen des Hyalins einerseits und des Fibrins andererseits zu den Leukocyten betrifft, so soll ja nach den Recklinghausen'schen Annahmen auch der Leib der Leukocyten zum Aufbau des Hyalins verwendet werden, ebenso wie nach den Annahmen von Alexander Schmidt, die durch die neueren Untersuchungen von Löwit eine histologische Basis gewonnen haben, auch das Fibrin aus einem Degenerationszustande der Leukocyten sein Hauptmaterial entnehmen soll. Man sieht daher, dass auch die genetischen Momente eine scharfe Trennung des Fibrins und vieler als Hyalin bezeichneter Substanzen überflüssig machen. Nur nebenbei sei daran erinnert, dass auch andere hyaline Substanzen ihre Analogie zu dem Fibrin insofern zeigen, als sie nicht aus fädigem Fibrin, sondern aus coagulationsnekrotischen Zellleibern hervorgegangen sind. Nichtsdestoweniger soll noch einmal hervorgehoben werden, dass unter dem Sammelnamen des Hyalins auch Substanzen mit eingeschlossen worden sind, deren Entstehung vorläufig noch ganz unklar ist, zumal sie sich gerade an Stellen finden, die sich durch ihre relative Protoplasma-Armuth auszeichnen (Basalmembran, Gefässwände).

Ehe wir auf die Bedeutung dieser Thatsachen eingehen, müssen wir den Oertel'schen Beobachtungen eine kurze Besprechung widmen. Wir können nicht umhin, das Bestreben Oertel's, zwei so grundverschiedene Ansichten wie die Weigert'schen und v. Recklinghausen-schen über das Wesen des diphtheritischen Processes und die Bildung der Pseudomembran mit einander vereinen zu wollen, als verfehlt zu

bezeichnen. Allerdings haben ja auch Cohnheim und Weigert aus jener eigenthümlichen Verknüpfung von Entzündung und Nekrose die Entstehung der Coagulationsnekrose hergeleitet, aber in durchaus anderem Sinne als Oertel. Bei letzterem laufen beide Vorgänge gleichsam neben einander, während nach den ersteren die specifische Gewebsveränderung aus ihrem Zusammenwirken entsteht. Nach ihnen bildet sich ein einheitliches, dem geronnenen Fibrin ähnliches Product, nach Oertel dagegen zwei chemisch differente (Hyalin und Fibrin). Was nun die Oertel'schen Angaben über die Pseudomembranbildung anbetrifft, so haben wir bereits erwähnt, dass er eine „primäre" (aus nekrobiotischen Heerden des Epithels entstehend) und eine „secundäre" (aus necrobiotischen Herden der Schleimhaut selbst hervorgehend) unterscheidet, wobei er die secundäre als die Hauptmasse der der epidemischen Diphtherie zukommenden Pseudomembranen schildert. Wie verhält sich diese Behauptung Oertel's zu seinem Virchow gegenüber (Seite 3) gemachten Einwand, dass „wirkliche Modificationen des Schleimhautgewebes eigentlich selten angetroffen werden", ganz besonders wenn wir sie vergleichen mit seiner Aufzählung der die secundäre Membran aufbauenden Producte des hyalinen Zerfalles von Schleimhautbindegewebe, Schleimhautgefässen etc.? Ganz abgesehen hiervon ist die Oertel'sche Eintheilung der Membranen eine künstliche, in Wirklichkeit nicht bestehende. In Betreff des Hyalins haben wir uns bereits geäussert. Interessant ist aber zu verfolgen, in welch eigenthümlicher Weise nach Oertel das Hyalin sich bilden soll. In der Hauptsache soll durch das diphtheritische Virus eine Nekrobiose der Kernsubstanz und des Protoplasmas bewirkt werden, welche eine Umwandlung derselben „zu einer gleichförmigen, anfangs feinkörnigen, allmählich sich verflüssigenden und schliesslich zu netzförmigen oder klumpigen Massen gerinnenden Substanz bewirken soll". Wir wollen das Widerspruchsvolle (Verflüssigung — Gerinnung) und völlig Unbewiesene dieser complicirten chemischen Umwandlung nicht näher beleuchten.

Was wir aber entschieden zurückweisen müssen, ist die Oertel'sche Angabe, dass bei der epidemischen Diphtherie in den Schleimhäuten der Rachenorgane und des Respirationstractus zahlreiche Rundzellenanhäufungen mit specifischen Degenerationsvorgängen angetroffen werden, und ferner, dass der Durchbruch solcher nekrobitischer Herde wesentlich zur Bildung der Pseudomembran beitrage. In Betreff des ersten Punktes möchten wir Oertel selbst citiren, welcher bei Besprechung der Buhl'schen Theorie von den Anhäufungen cytoider Gewebsmassen in den Schleimhäuten ihm „geistreiche Combinationen" vorwirft und sich hierbei auf die v. Recklinghausen'sche Schule stützt, die ja nachgewiesen hat, dass eine „grössere Ansammlung von solchen cytoiden Gebilden selbst in den schwersten Fällen von Diphtherie in den erkrankten Schleimhäuten vollständig vermisst werden kann".

Dass nun vollends von einem Durchbruch solcher nekrobiotischer

Herde aus der Schleimhaut auf die Oberfläche keine Rede sein kann, beweisen neben vielem Anderen unsere Befunde an der Trachea auf das evidenteste. Hier fanden wir ja die Pseudomembran von der Schleimhaut durch die Basalmembran scharf geschieden. Nicht einmal die subepithelial gelegenen so ausgedehnten Fibrinherde zeigten eine Verbindung mit der Pseudomembran. Es dürfte, falls die Oertel'sche Ansicht richtig wäre, die Basalmembran doch nicht durchgehends erhalten sein. Aber auch an den Rachenorganen, sowie an der Epiglottis haben wir eine scharfe Scheidung zwischen Schleimhaut und Pseudomembran gefunden.

Endlich noch ein Punkt. Oertel erwähnt, es sei durch seine anatomischen Untersuchungen erwiesen, „dass die diphtheritischen Pseudomembranen auf der Respirationsschleimhaut durch ganz andere Vorgänge erzeugt würden, als wir bisher vorausgesetzt, dass aber auch die Bedeutung der Pseudomembranen dadurch eine andere geworden und ihre Bildung nur eine Theilerscheinung von Processen ist, welche als das Wesen der Diphtherie auch in anderen Organen zur Entwickelung kommen". Hierbei beruft sich Oertel auf seine Untersuchungen über die nekrobiotischen Processe in der Milz, den Lymphdrüsen, den Peyer'schen Haufen, welche die gleichen Producte erzeugen, wie in der Schleimhaut des Respirationstractus. „Der einzige Unterschied aller dieser zusammengehörigen Processe soll nur darin liegen, dass die Bildung nekrobiotischer Herde im Epithel und in der Schleimhaut früher beginnt, und dass nach der Lage der Bildungsstätte der nekrobiotische Herd nach aussen durchbrechen kann", somit die nekrobiotische Substanz auf die Oberfläche der Schleimhaut geschwemmt wird, während an den genannten Organen der Herd im Inneren sich bildet, und seine Zerfallsproducte auch an Ort und Stelle bleiben. Dasjenige, was in dieser Schilderung der Membranbildung neu ist, glauben wir als den Thatsachen völlig widersprechend widerlegt zu haben.

Es liegt also kein Grund vor, die bis jetzt als richtig befundene Theorie der Membranbildung zu verlassen. Nicht Hyalin, sondern Fibrin bildet das Gerüst der Pseudomembran; auch ist es nicht in der Schleimhaut gebildet worden, sondern an Ort und Stelle. Ueberall, wo Entzündungslymphe mit absterbenden Gewebselementen in Berührung kommt, wird Fibrin niedergeschlagen. Somit bekennen auch wir uns zu der Weigert'schen Auffassung, dass dem „Hyalin" eine Sonderstellung als Körper nicht zukommt, und dass es nur ein Umprägungsproduct im Körper liegen gebliebener und vom Plasmastrom umspülter fibrinöser Massen darstellt [1]).

---

1) In neuester Zeit hat auch Rieder auf Grund seiner Untersuchungen über Pneumonia carnificans die gleiche Ansicht vertreten.

Wir können nun die von uns vertretene Ansicht über die Pseudomembranbildung nicht eher besprechen, als bis wir das Verhalten des Epithels an einer von einer Pseudomembran überzogenen Schleimhaut geschildert haben. Unsere Untersuchungen haben die Weigert'sche Behauptung von dem vollständigen Fehlen des Epithels an solchen Stellen bestätigt. Sowohl durch das Experiment, als auch durch die Beobachtungen an den verschiedensten Schleimhäuten des Menschen haben wir mit Bestimmtheit feststellen können, dass eine Pseudomembran auch von geringster Ausdehnung auf epithelberaubter Schleimhaut liegt. Wir halten daher die Zerstörung des Epithels gleich Weigert für ein wesentliches Moment bei der Bildung der Pseudomembran. Nun hat in neuerer Zeit Heubner die Untersuchung von lebenden Menschen entnommenen Membranstückchen benützt, um diese Ansicht zu entkräften. Er ist zu dem Schlusse gelangt, dass die „Ausschwitzung weder über das Epithel sich ergiesst, noch unter demselben sitzt, noch auch an Stelle des abgestossenen Epithels erscheint, sondern dass sie sich — offenbar anfangs in flüssigem Zustande — in das Epithel hinein und zwar bis in seine obersten Schichten ergiesst und dann erst dort gerinnt."

Die Vortheile seiner Untersuchungsmethode sucht H. in Folgendem: Erstens konnte er durch klinische Beobachtungen constatiren, dass die von ihm benützten Fälle solche von echter epidemischer Diphtherie waren, eine Sicherheit, die wir ja allerdings auch hatten. Ferner hält er die sofortige Conservirung der Membran für wesentlich, da die „diphtheritischen Ausschwitzungen nach dem Tode so rasch verfallen, und man wohl vermuthen darf, dass dabei manches morphologische Element, welches vor dem Tode noch vorhanden war, zu Grunde geht oder doch undeutlich wird". So zutreffend auch diese Bemerkung im Allgemeinen wohl sein mag, so wenig anwendbar erscheint sie bei der Lösung einer so grob anatomischen Frage, ob eine mit einer Pseudomembran belegte Schleimhautpartie epithelbedeckt oder epithelfrei ist. Vor allem erklärt sie durchaus nicht die von uns in Uebereinstimmung mit fast sämmtlichen Autoren beobachteten Verhältnisse beim Uebergange von membranbelegter epithelloser und membranfreier epithelbedeckter Schleimhaut, oder sollte die Fäulniss besonders rasch und hochgradig im Gebiete der Membran verlaufen? Allein auch diese Annahme erklärt nicht den Befund von erhaltenem Schleimhautepithel an solchen Stellen, wie sie Fig. 4 darstellt, an denen eine Epithelinsel erhalten geblieben, und über welcher von beiden Seiten die Pseudomembran zusammengeschlagen ist. Sehr bedenklich für die von Heubner eingeschlagene Untersuchungsmethode sind nun die von ihm selbst erwähnten Nachtheile. Er giebt selbst zu, dass man „im Ungewissen bleibt, was unterhalb der Membran auf der Schleimhaut zurückbleibt". Heubner glaubt nun allerdings durch die makroskopische Betrachtung einer Schleimhaut sich eine Gewissheit

darüber verschaffen zu können, ob eine Membran völlig entfernt, ob noch Exsudatreste haften geblieben, ob die Schleimhaut epithelentblösst und ob sie oberflächlich ulcerirt ist. Er führt einen Fall an, bei welchem er die Untersuchung der dem lebenden Patienten entnommenen Membran durch die mikroskopische Untersuchung des betreffenden Organes nach dem kurz hierauf ($^1/_2$ Stunde) erfolgten Tode des Patienten controliren konnte. Es ist dies sein Fall 9, in welchem er von der Uvula und dem rechten Gaumensegel eine Membran entfernt hatte, die nach seiner Schilderung und Abbildung reichliche Epitheleinschlüsse ganz besonders in den schleimhautwärts gelegenen Partien enthielt. Trotzdem zeigte es sich (Section $1^3/_4$ Stunde nach erfolgtem Tode), dass die Uvula ihr Epithel vollständig eingebüsst hatte.

Es scheint uns dieser Fall nicht sehr geeignet zu sein, das zu beweisen, was Heubner beabsichtigt. Er schliesst ja gerade aus den Epitheleinschlüssen in den von ihm entfernten Membranen auf die Erhaltung von Epithel an den betreffenden Schleimhautbezirken. Und hier, wo er einmal Gelegenheit fand, seine Annahme zu prüfen, zeigte sich gerade das Umgekehrte. Die von Heubner hinzugefügte Bemerkung, dass die Substanz der Uvula unversehrt war, ist ja sicherlich eine bemerkenswerthe Beobachtung, gehört aber nicht in den Rahmen der vorliegenden Betrachtung. Hieraus darf nun keineswegs geschlossen werden, dass wir die Epitheleinschlüsse in Membranen leugnen, nur deuten wir sie anders. Wir betrachten sie nach dem Vorgehen Weigert's als Epithelinseln, über welchen das Exsudat zusammengeschlagen ist. Wie zutreffend eine solche Annahme ist, lehrt ein Blick auf unsere Fig. 4. Hier deutet ja schon der Verlauf der Fibrinfasern auf die Abflussrichtung des Exsudatstromes.

Noch ein Bedenken möchten wir gegen die Heubner'schen Untersuchungen äussern. Mit Ausnahme von wenigen Fällen betreffen seine Untersuchungen Membranen, welche den Tonsillen entnommen sind. Wir verweisen auf unsere ausführlichen Schilderungen über die verschieden tiefe Ausdehnung der Membran in die Tonsillenkrypten, um anzudeuten, wie leicht man Täuschungen ausgesetzt sein kann, wenn man aus der Anwesenheit von Epithelien, die der Unterfläche einer Membran anhaften, auf die Epithelbekleidung des von einer Membran überzogenen Organabschnittes einen Schluss zu machen versucht. Heubner hat vielleicht auch den auf einer dünnen Fibrinmasse aufgelagerten, mit abgestossenen und emporgehobenen Epithelien vermischten Theil der Pseudomembran untersucht. Die Heubner'schen Befunde und ihre Deutung müssen demgemäss durchaus zweifelhaft erscheinen.

Wir möchten ferner auch die Angabe Heubner's bezweifeln, dass die Entwicklung des Croupnetzes erst in der zweiten Hälfte des zweiten Krankheitstages erfolgt. Seine Untersuchungen an Membranen von den ersten Tagen sind allerdings auch mit der Weigert'schen Färbung ge-

macht worden, aber nach vorheriger Conservirung der Membran in Flemming'scher Lösung. Daher können wir ihre Ergebnisse das Fibrin betreffend nicht gelten lassen. Dagegen erscheint seine Angabe, dass das dickbalkige Croupnetz die spätere Exsudation bei der Diphtherie charakterisirt, sehr zutreffend. Bei diesen Untersuchungen ist die Weigert'sche Färbung nach Vorschrift ausgeführt worden. Seine Schilderungen von dem mannigfachen Uebergang der feinen und groben Fibrinnetze entsprechen durchaus den unsrigen. Es erscheint auch nach unserer Auffassung sehr verständlich, dass das dicke Balkensystem erst ein späteres Product darstellt, da wir ja annehmen müssen, dass durch die fortdauernde Umspülung des feinen Fibrinnetzes durch den Plasmastrom wiederholte Ablagerungen von Fibrin erfolgen. Somit haben auch die Heubner'schen Untersuchungen die feststehende Thatsache nicht verändern können, dass Pseudomembranen auf epithelberaubter Schleimhaut sich entwickeln.

Nur anhangsweise seien hier unter Anderem die Beobachtungen Favre's über den weissen Infarct der Placenta erwähnt. Er schreibt (S. 467): „wir machen nämlich anf die Thatsache aufmerksam, dass es nicht gelingen wollte, an Zotten anhaftendes Fibrin auf dem Zottenepithel zu sehen, sondern die Fibrinmassen waren stets auf epithellosen Zottentheilen."

Das Schlussergebnis unserer Erörterungen ist demgemäss folgendes: Sowohl beim experimentellen Croup, als bei der epidemischen Diphtherie ist der wesentlichste Bestandtheil der Pseudomembranen Fibrin, das in letzter Instanz den entzündlich alterirten Schleimhautgefässen entstammt. Die Bildung der Pseudomembranen erfolgt nach völliger Zerstörung oder Abstossung des Epithels. Das Hyalin ist keine gesonderte Substanz, welche durch eine specifische Nekrobiose von Zellenprotoplasma entsteht, sondern ein Abkömmling des Fibrins. Eine echte Pseudomembran kommt auf epithelbedeckter Schleimhaut nicht vor. Demgemäss müssen wir die croupöse und pseudodiphtheritische Membran als völlig homologe Gebilde, sowohl ihrer Zusammensetzung als ihrer Entstehung nach bezeichnen. Allein der Nachweis von Fibrin in den Pseudomembranen hätte genügt, die entzündliche Natur beider Affectionen nachzuweisen, aber auch die Befunde an der Schleimhaut sowohl bei dem experimentellen Croup als auch bei der epidemischen Diphtherie haben ausserdem noch die entzündliche Natur beider Affectionen auf das sicherste erwiesen. Besonders die Gefäss- und Lymphbahnen sind es, in deren Umgebung die stärksten Fibrinanhäufungen sich finden. Entsprechend der Gefäss-

verästelung an der Trachealschleimhaut z. B. fanden wir subepithelial einen Fibrinkranz, ferner einen solchen in der Submucosa. Besonders lehrreich sind unsere Befunde an den Lymphdrüsen, an denen die Vertheilung des Fibrins durchaus den Gefäss- und Lymphbahnen entsprach.

Wir haben nun einerseits die reichliche Anhäufung von Rundzellen in der Pseudomembran beschrieben und ihre Herkunft von der Schleimhaut betont, andererseits aber der Oertel'schen Lehre von der secundären Membran die Persistenz der Basalmembran an den mit Cylinderepithel bekleideten Schleimhäuten entgegengehalten. Der Durchtritt von Lymphe nicht sowohl als der von corpusculären Elementen scheint hiermit nicht recht in Einklang zu stehen. Abgesehen davon, dass Rindfleisch die Basalmembran von Mikropylen durchsetzt fand, ein Befund, auf dessen gegenwärtige Deutung wir noch zurückkommen, will es uns scheinen, als ob die Basalmembran der activen Zellwanderung und erst recht dem Durchtritt in Lymphe gelöster Substanzen kein Hinderniss entgegenzusetzen vermag. Denn schon normaler Weise finden sich nicht nur an den Epithelien des Larynx und der Trachea, sondern auch an anderen Organen, deren Epithel durch eine Basalmembran von der Unterlage getrennt ist, Rundzellen in wechselnder Menge, die doch sicherlich den subepithelial gelegenen Lymphwegen entstammen. Solche Rundzellen besitzen jedoch Eigenbewegungen; eine Erscheinung, die wir auch den exsudirten Rundzellen der Entzündung zusprechen. Es kommt noch hinzu, dass präformirte Bahnen für den Durchtritt der Rundzellen nach der Oberfläche zu bestehen. Dagegen darf man Oertel gegenüber behaupten, dass dem Durchtritt von todtem Zellmaterial und Detritusmassen, welche aus den heterogensten Schleimhautbezirken stammen sollen, die Basalmembran ein unüberschreitbares Hinderniss entgegensetzen muss. Fanden wir doch das unmittelbar unterhalb derselben gelegene Fibrinnetz von der Pseudomembran scharf geschieden. Der verschiedene Kerngehalt der Basalmembran dürfte wohl auch darauf zurückzuführen sein, dass man Zellen in der Durchwanderung begriffen vor sich sah.

Die Fibringerinnung geschieht also in loco an der Oberfläche der Schleimhaut sowohl, wie in der Schleimhaut selbst, ja auch jenseits derselben; kurz, derselbe physiologische Process der Gerinnung spielt sich überall da ab, wo die Entzündungslymphe mit absterbenden Gewebselementen in Berührung kommt. Warum nun die Gerinnung in so hervorragendem Maasse an der Oberfläche der Respirationsschleimhaut statthat, lässt jetzt sich mit grösserer Sicherheit als früher bestimmen. Bekanntlich hat Weigert zuerst die Vermuthung aufgestellt, dass man zur Erklärung dieser Thatsache annehmen müsste, die Schleimhäute des Respirationstractus verhielten sich den serösen Häuten ähnlich und besässen Einrichtungen, welche die Entzündungsproducte der Schleimhaut rasch an die Oberfläche gelangen liessen. Diese Vermuthung ist

nun durch die Stöhr'schen Untersuchungen in der That bestätigt worden. Bekanntlich hat Stöhr zunächst für die Tonsillen und Balgdrüsen Lymphgänge beschrieben, welche aus den unmittelbar unterhalb des Epithels sich findenden als diffuse Infiltration oder als Solitärfollikel sich kennzeichnenden adenoiden Gewebsmassen emporsteigen und in die Epithelschicht hinein ausmünden. Es sind dies jene Wege, welche die Rundzellen bei ihrer Einwanderung in das Epithel benützen [1]). Aehnliche Verhältnisse bestehen auch am Respirationstractus, nicht nur da, wo das cytoide Gewebe besonders stark und zu Solitärfollikeln entwickelt ist, wie an der Epiglottis und auch sonst am Larynx, sondern auch selbst an den Bronchien, deren Epitheldecke gleichfalls unter normalen Verhältnissen von Rundzellen durchzogen wird. Es erscheint uns am wahrscheinlichsten in Analogie mit den serösen Häuten diese Lymphkanäle in erster Linie für die Erscheinung verantwortlich zu machen, dass Entzündungsvorgänge am Respirationstractus und den Rachenorganen an der Oberfläche sich abspielen und dass die Ablagerung des entzündlichen Exsudates an der Oberfläche geschieht. Somit wären die von Weigert a priori postulirten Apparate in der That gefunden. Auch wir haben einen kleinen Beitrag zu ihrer Pathologie geliefert. Wir haben bei der Besprechung unserer Befunde wiederholt ihrer gedacht. Wie Fig. 5 zeigt, haben wir sie in der Regel erweitert und mit Fibrin angefüllt gefunden. Sie stellten fast die einzigen Verbindungen der Pseudomembran mit der Schleimhaut dar. Die in ihnen enthaltenen Fibrinausgüsse zeigten sie wie mit einer natürlichen Injectionsmasse ausgegossen.

---

1) Vergl. Gerhardt, Ueber Diphtherie: „Die Diphtherie localisirt sich ganz vorzugsweise am Rachen, und diese Vorliebe für die Rachenschleimhaut lässt von vornherein gewisse anatomisch günstige Bedingungen, die hier obwalten, erwarten. Solche Bedingungen sind, glaube ich, in der That nachgewiesen worden. Die Untersuchungen von Ph. Stöhr in Würzburg haben ergeben, dass an der Oberfläche der Tonsillen das Epithel Lücken zeigt, durch die, wie seine Schnitte ergeben haben, Rundzellen auswandern an die Oberfläche.“ Diese Lücken, meint Gerhardt, sind höchst geeignet für die Ansiedlung derjenigen Pilzformen, welche die Diphtheritis bedingen, doch erklärt sich aus dieser Structur z. Th. auch noch ein anderes Vorkommniss. „Wenn Exsudation und Auswanderung von Rundzellen das Zusammentreten der Fibringeneratoren und so das Entstehen von Pseudomembranen ermöglicht, so wird der Entzündungsreiz, der die Tonsillen trifft, an diesen epithellosen Stellen gewiss auch, ohne dass ein besonderes weiteres Element vorhanden ist, zur Entstehung kleiner, entsprechend diesen geringen Lücken sehr umschriebener Gerinnungen führen, und es wird sich daraus erklären, was in der Praxis allgemein angenommen wird, dass bei einfacher Angina unter Umständen kleine fleckenförmige Exsudate an den Tonsillen entstehen können, die nicht die Bedeutung infectiöser Processe haben, die aber kaum zu unterscheiden sein dürften von dem Beginne diphtherischer Processe“ u. s. w.

Es bedarf keiner weiteren Auseinandersetzung, um es als erwiesen zu betrachten, dass bei Verlust des Epithels der Erguss von gerinnungsfähiger Lymphe und zelligen Elementen aus diesen Abflusskanälen nicht nur erleichtert, sondern auch besonders reichlich sein muss, und zwar ganz besonders, wenn die Schleimhaut entzündet ist.

Werfen wir nun einen Rückblick auf die bis jetzt gewonnenen Gesichtspunkte der Pseudomembranbildung, so ergiebt sich, dass ihre Zusammensetzung und ihre Entstehungsweise beim Croup und der Pseudodiphtheritis die gleiche ist, und im Wesentlichen auf besonderen Einrichtungen der Schleimhäute des Respirationstractus beruht, welche es bedingen, dass die gerinnenden Entzündungsproducte auf der Oberfläche sich ablagern.

Nun besteht aber in der That, wie übereinstimmend von allen Autoren beschrieben wird, ein Unterschied zwischen beiden Pseudomembranen der Art, dass die eine der Unterlage locker, die andere fest anhaftet. Im Allgemeinen darf man wohl sagen, dass an den mit Cylinderepithel und einer Basalmembran ausgestatteten Schleimhäuten die Pseudomembran sich leichter ablöst als an denen ohne Basalmembran. Aber auch da haftet die Membran zuweilen fest an, wie derjenige sich schon überzeugt haben wird, welcher Gelegenheit gehabt hat, die Verhältnisse an Lebenden zu beobachten. Wir sahen mehrfach nach der Tracheotomie Fälle, bei denen die Membran in der Trachea so fest anhaftete, dass ihre Ablösung durch die uns zu Gebote stehenden Mittel nicht gelang.

Eine Erklärung auch für diese Thatsache haben unsere Untersuchungen ergeben. Wir verweisen zunächst auf die von uns beschriebenen und abgebildeten Veränderungen der Ausführungsgänge von den Schleimdrüsen (cf. Fig. 2). Die Membran setzte sich ja verschieden weit in sie fort und war damit an die Unterlage förmlich angespiesst. Fehlte an diesen Gebilden das Epithel, so lag ihnen eine echte, verschieden tief reichende Pseudomembran auf. Nun hat aber Rindfleisch (cf. die Abbildung bei Rindfleisch) und mit ihm auch andere Autoren z. B. Francotte gerade die Schleimdrüsen für die spontane Ablösung der Pseudomembran verantwortlich gemacht. Wir haben nur ausserordentlich selten mikroskopische Abhebungen der sonst adhärenten Membran gerade an den Mündungen der Ausführungsgänge angetroffen und eine schleimige Exsudation zwischen ihnen und der Pseudomembran gefunden; in der Regel aber waren auch sie von Fibrin ausgegossen. Gegenüber der Ansicht von Rindfleisch möchten wir jedoch den Befund an den Schleimdrüsen selbst geltend machen, der übereinstimmend von allen Autoren beschrieben wird. Ihre Acini fanden sich zuweilen enorm erweitert, gleichsam cystisch entartet, sodass man einen abnorm hohen ihnen sicherlich nicht zukommenden Secretionsdruck annehmen müsste, wollte man vermuthen, dass so hochgradige, zu solchen secundären

Veränderungen führende Widerstände damit überwunden werden könnten. Das verschieden feste Anhaften der Membran könnte also bedingt sein durch die Fortsetzung derselben in die Ausführungsgänge der Schleimdrüsen. Ein anderes Moment zur Erklärung dieser Thatsache bilden die Fibrinausgüsse der Stöhr'schen Lymphgänge. An den Tonsillen compliciren sich diese Verhältnisse durch das verschieden weite Eindringen der Membran in die Crypten des Organs. Demgemäss sind wir der Meinung, dass es zum Theil dem Zufall unterliegt, ob eine Membran leichter oder schwerer ablösbar ist. An den Stellen mit Pflasterepithel, wo erfahrungsgemäss die Membran fester anhaftet, sind die Fibrinbalken so dick, dass eher die oberflächlichen Bindegewebsfasern einreissen als die dicken Fibrinmassen. Jedenfalls darf das verschieden feste Anhaften der Membranen an der Schleimhaut nicht als ein anatomisches Merkmal für verschiedene Membranen benutzt, vor allem daraus nicht ein principieller Gegensatz in ihrer Genese hergeleitet werden.

Noch ein anderer Punkt! Wir haben partielle spontane Abhebungen der Membran sowohl beim croupösen als beim pseudodiphtheritischen Process beobachtet, ohne dass die von ihrer Membran entblösste Schleimhautpartie Defecte aufgewiesen hätte (cf. den von Heubner citirten Fall No. 9). Inwiefern rein mechanische Momente z. B. starker Exspirationsdruck oder chemische, z. Th. eitrige Schmelzung des Fibrins, für die Ablösung der Membran verantwortlich zu machen sind, soll nicht näher erörtert werden.

Wenn somit die Pseudomembranen an und für sich keine Anhaltspunkte dafür gewähren, ob zwischen dem croupösen und dem pseudodiphtheritischen Process ein wesentlicher Unterschied besteht, so erhebt sich die weitere Frage, ob überhaupt auch sonst etwa in der Schleimhaut selbst sich Veränderungen finden lassen, welche sie principiell von einander trennen lassen. Bekanntlich hat Virchow den „croupösen" und „diphtheritischen" Zustand einer Schleimhaut zuerst so unterschieden, dass er erklärte, im ersten Falle bestünde eine „Auflagerung" auf der Schleimhaut, im zweiten eine „Einlagerung" in dieselbe. Hieraus leitete sich die Ansicht ab, welche übrigens auch heute noch von der Mehrzahl der Autoren aufrecht erhalten wird, dass der Croup ein reiner Oberflächenprocess sei. Unsere Untersuchungen haben auf das sicherste dies widerlegt. Nicht nur bei dem typischen Croup der Trachea, welcher im Anschluss an die epidemische Diphtherie zur Beobachtung gelangte, sondern auch bei dem experimentell erzeugten Croup der Luftwege fand sich in der Substanz der Schleimhaut[1]), ja weit jenseits derselben in dem den Knorpel umgebenden Bindegewebe eine verschieden

1) Vergl. Weigert, Fortschritte der Medicin, 1889, No. 16, S. 614, Anmerkung.

starke Einlagerung von Fibrin. Steudener war der erste, welcher beim Croup der Trachea und des Larynx eine Infiltration der Schleimhaut, der Submucosa und auch des Bindegewebes ausserhalb der Trachealringe festgestellt hat. Genau den gleichen Befund, wie oben ausführlich dargethan, zeigt die Schleimhaut, wenn sie pseudodiptheritische Veränderungen aufweist. Man könnte nun meinen, dass hier nun doch die Virchow'sche Ansicht bestätigt wäre, wonach bei „Diphtherie" eine Einlagerung in die Schleimhaut, im Gegensatz zum Croup, wo eine solche auf diese statthätte, vorhanden wäre. Aber auch beim typischen Croup, wie er ja bei der Bretonneau'schen Krankheit so häufig auftritt, sind dieselben Veränderungen im Bindegewebe zu finden. Wenn man also diese Fibrineinlagerungen etwa doch als „Diphtherie" im Virchow'schen Sinne bezeichnen wollte, so wäre auch der typische Trachealcroup „Diphtherie" in demselben Sinne.

Anatomisch haben sich eben an der Schleimhaut der Trachea zwischen dem croupösen Process bei unserem Experiment und jenem der epidemischen Diphtherie keine Unterschiede gefunden. Desgleichen bot die Trachealschleimhaut bei der epidemischen Diphtherie keinerlei Unterschiede dar gegenüber den Schleimhäuten der Rachenorgane.

Daher ist anatomisch jener allgemein übliche Ausdruck zu verwerfen, es habe sich im Anschluss an eine „Diphtheritis" (Bretonneau'sche Krankheit) der Rachenorgane ein descendirender „Croup" entwickelt, weil die Verwechselung naheliegt, es handle sich um zwei differente Processe.

Nun aber nimmt Virchow heute noch an, dass es bei der epidemischen Diphtherie nur ausnahmsweise zu fibrinösen Exsudationen auf der Schleimhaut komme, dass es in den meisten Fällen sich um eine echte Schleimhautdiphtherie im anatomischen Sinne ohne Pseudomembranbildung handele. Ganz besonders die Pharynxschleimhaut war es, für die Virchow früher das Vorkommen von fibrinösen Exsudationen auf ihrer Oberfläche bei der epidemischen Diphtherie vollständig leugnete. Jetzt giebt er aber zu, dass sie ausnahmsweise zur Beobachtung gelange. Im Gegensatz hierzu stehen seit Wagner die Beobachtungen der meisten Autoren, welche wir durchaus bestätigen müssen, dass echte Schleimhautnekrosen bei der epidemischen Diphtherie fast ganz vermisst werden. Wir haben in keinem Fall einen solchen Zustand gesehen. Alle Affectionen, welche wir im Anschluss an die epidemische Diphtherie an den Tonsillen, der Uvula und auch sonst an den Rachenorganen gesehen und beschrieben haben, waren im Virchow'schen Sinne „croupöse". Beweisender als die Aufzählung von Fällen ist schon die eine Thatsache, welche vielseitig klinisch erhärtet wird, dass nach Beseitigung einer Membran nicht, wie nach den Virchow'schen Schilderungen anzunehmen wäre, ein Geschwür oder ein Substanzverlust entsteht, sondern dass vielmehr an derselben Stelle eine neue Membran sich ausbildet.

Wir können mit Heubner sagen: „bei der Gewebsdiphtherie sind Nachschübe nur dadurch möglich, dass sich die Ursachen von Ort zu Ort weiter verbreiten“. Geht aber die der epidemischen Diphtherie folgende Schleimhauterkrankung zurück, so ist es eine ebenso allgemein anerkannte Thatsache, dass sich nicht etwa nach Virchow Narben bilden.

Wenn nun Virchow von den Klinikern meint, dass die von ihm vertretene Ansicht über die Diphtherie („die Diphtherie ist ein mortificirender Process, der in der Substanz selbst im Gewebe sitzt, der aber keine Pseudomembranen macht“) auch jetzt nicht acceptirt wird, so ist dies nur insoweit richtig, als die Kliniker diesen anatomischen Zustand als eine häufige Begleiterscheinung der epidemischen Diphtherie im Rachen verneinen. Es muss als eine sicher erwiesene Thatsache gelten, dass die epidemische Diphtherie in der Regel echte Pseudomembranen, welche auf der Schleimhautoberfläche liegen, hervorruft und nur in Ausnahmsfällen eine specifische Schleimhautnekrose veranlasst. Die von Virchow aufgestellte Frage: „Giebt es Fälle von reinem fibrinösen Croup, wobei auch nicht eine Spur von Diphtherie existirt“, ist, soweit unsere Untersuchungen am Rachen und der Respirationsschleimhaut reichen, im anatomischen Sinne durchaus zu bejahen. Sollen diese Begriffe überhaupt rein anatomisch verstanden werden, was ja nach den hieran sich knüpfenden Auseinandersetzungen Virchow's anzunehmen ist, so dürfte sich kaum irgend jemand finden, welcher, wie Virchow voraussetzt, in solchen Fällen von „rein fibrinösem Croup“ den Beweis verlangen möchte, ob nicht vorher „Diphtherie“ dagewesen sei. Es wäre nur eins denkbar, dass jemand die Virchow'schen Begriffe in dem ehemaligen klinischen Sinne verstände, nämlich dass Croup und Diphtherie zwei ganz getrennte Krankheiten seien. Dann allerdings könnte er mit unseren jetzigen Anschauungen über die anatomischen Veränderungen bei der epidemischen Diphtherie Fälle von „reinem fibrinösen Croup“ beanstanden und den Beweis beanspruchen, ob hier nicht epidemische Diphtherie vorliegen könne. Weiterhin giebt Virchow zu, dass Pseudomembranbildungen an der Rachenschleimhaut mit echten diphtheritischen Schleimhautnekrosen sich combiniren können, dass zwischen Membranbildung und Diphtherie (im anatomischen Sinne) eine scharfe Unterscheidung zu machen sei. Dies dürfte jeder zugeben, allerdings nicht im Virchow'schen Sinne. Um seinen Standpunkt klar zu präcisiren, führt er zum Vergleich jene Peritonitis an, welche sich mit einer, die ganze Dicke der Uteruswand durchsetzenden diphtheritischen Nekrose complicirt. Von dieser Peritonitis meint nun Virchow, dass sie niemand als eine diphtheritische Affection deuten würde. Allerdings nicht; aber jeder dürfte den Vergleich beanstanden. Nicht die Peritonitis hätte Virchow anführen sollen, um die Uterusdiphtherie zu vergleichen, welche von einer Pseudomembran begleitet wird, sondern eine Membranbildung auf der Uterusschleimhaut.

Wir machen auch einen Unterschied zwischen Membranbildung und Gewebsdiphtherie, aber folgenden: Die Membranbildung ist eine Folge der oberflächlichen Epithelnekrose und einer entzündlichen Gefässalteration in einer mit eigenthümlichen anatomischen Einrichtungen ausgestatteten, zu Membranbildung prädisponirenden Schleimhaut. Diese Membranbildung wird aber verhindert bei der Schleimhautdiphtheritis (im anatomischen Sinne), wenn die Schleimhautgefässe zerstört werden. Der Grad der Gewebsläsion ist es also allein, der den Unterschied zwischen beiden Vorgängen bedingt.

Wir möchten nur noch kurz hinzufügen, in welcher Weise man nach unserer Ansicht es sich vorstellen muss, dass diphtheritische Schleimhautnekrosen mit und ohne Pseudomembranbildung einhergehen können. Wir haben bereits oben die von Weigert vertretene Ansicht erörtert, dass man die Membranbildungen der Schleimhautnekrose zeitlich voranstellen muss. Hinzufügen möchten wir, dass es nach unserer Meinung wesentlich erscheint, ob bei der Schädigung der Schleimhaut sofort eine Nekrose jener Schleimhautpartien eintritt, aus welchen die wiederholt erwähnten Lymphgänge zur Oberfläche emporsteigen, oder nicht. Werden sie zerstört, so dürfte die Membranbildung zum mindesten erheblich erschwert sein. Es ist dies ja lediglich eine Vermuthung, welche aber doch insofern eine gewisse Grundlage hat, als wir jene Lymphgänge in so hervorragendem Maasse bei den mit Pseudomembranbildung einhergehenden Processen betheiligt fanden.

Das Gesammtresultat unserer Untersuchungen ist demgemäss die Thatsache, dass weder die Pseudomembran noch die Schleimhaut selbst irgend welche Anhaltspunkte dafür gewährt, anatomisch den croupösen und den der epidemischen Diphtherie eigenthümlichen diphtheritischen Process von einander zu trennen. Wir halten sie, vom anatomischen Standpunkte aus betrachtet, für vollständig homolog, ja identisch.

Die Arbeit wurde im Senkenbergischen Institute begonnen und in der chirurgischen Klinik zu Freiburg zu Ende geführt.

Für die Ausführung der Zeichnungen sind wir unserem Collegen Dr. Ritschl zu Dank verpflichtet.

Nachtrag.

Nach Abschluss unserer Untersuchungen ist eine Arbeit von Robert Kramer über die histologischen Veränderungen der Rachen- und Kehlkopfschleimhaut bei Diphtherie erschienen. Seine Befunde stimmen im Wesentlichen mit den unseren überein. Was zunächst die Zusammensetzung der Croupmembran anbetrifft, so hält auch Kramer das Fibrin für den wesentlichen Bestandtheil derselben. Von dem Epithel sagt er: „Das Epithel ist sowohl in den Rachenorganen wie auch in den Luftwegen an den erkrankten Theilen, da, wo Membranen sich befanden, zum grössten Theil verloren gegangen.“ Endlich hat er bei der epidemischen Diphtherie in der Schleimhaut selbst nur vereinzelt Nekrosen des Bindegewebes gefunden. „In allen Fällen zeigte es sich, dass die Nekrose des Bindegewebes nur an verhältnissmässig wenigen Stellen eine stärkere Ausdehnung in die Tiefe genommen hatte. In den weitaus meisten Fällen beschränkte sie sich auf das Epithel.“ Wichtig ist aber, hervorzuheben, dass auch in den mit geringen Nekrosen des Bindegewebes einhergehenden Fällen auf der Schleimhaut eine echte Pseudomembran sich fand. Daher darf man nicht solche Fälle als Beleg dafür benützen, dass die epidemische Diphtherie eine echte Diphtheritis (im anatomischen Sinne) erzeugt. Auch wir haben ja ausgedehnte Fibrininfiltrationen des Schleimhautbindegewebes beschrieben, wobei wir vorausgesetzt haben, dass das Fibrin sich auf nekrotischen Bindegewebsfasern niedergeschlagen hat, ohne dass wir eine specifische (Coagulations-)Nekrose anzunehmen berechtigt wären.

Die von Babes (Virchow's Archiv, Bd. 119, S. 460) angegebenen histologischen Untersuchungen bei der experimentell erzeugten Diphtherie sind seiner Angabe nach im Wesentlichen übereinstimmend mit den Oertel'schen. Da weder eine Angabe über die angewandte Untersuchungsmethode noch genauere histologische Details von Babes aufgeführt sind, sehen wir von einer näheren Besprechung derselben ab.

Litteraturverzeichniss.

Virchow, Ueber die Reform der patholog. u. therapeutischen Anschauungen durch die mikroskop. Untersuchungen. Virchow's Archiv, Bd. 1, S. 252, 1847.

Derselbe, Handbuch der speciellen Pathologie u. Therapie, 1854.

Derselbe, Berliner klin. Wochenschrift, 2. März 1885. „Croup u. Diphtheritis".

E. Wagner, Die Diphtherie u. der Croup des Rachens u. der Luftwege in anatom. Beziehung. Archiv d. Heilkunde, Bd. VII, 1866.

Buhl, Sitzungsbericht der Bair. Akademie: Ueber das Faserstoffexsudat. Bd. II, 1863, S. 59.

Derselbe, Zeitschrift f. Biologie, 1867, Bd. III.

Steudener, Zur Histologie des Croup. Virchow's Arch., Bd. 54, S. 500.

Weigert, Ueber Croup u. Diphtheritis. Virchow's Archiv, Bd. 70 u. 72.

Derselbe, Bemerkungen über den weissen Thrombus. Fortschritte der Med., Bd. V, 1887, S. 193.

Derselbe, Eine neue Methode etc. Fortschritte der Med., 1887, No. 8.

Derselbe, Die Virchow'sche Entzündungstheorie u. die Eiterungslehre. Fortschritte der Med., 1889, Bd. VII, S. 614, Anmerkung.

Cohnheim, Allgemeine Pathologie, Bd. I.

Zahn, Beiträge zur Histologie der Diphtheritis, 1878.

v. Recklinghausen, Tageblatt der 52. Versammlung deutscher Naturforscher u. Aerzte in Baden-Baden, 1879, S. 252.

Derselbe, Handbuch der allgemeinen Pathologie des Kreislaufes und der Ernährung, 1883.

Oertel, Studien über Diphtherie. Aerztl. Intelligenzblatt, No. 31, 1868.

Derselbe, Die Pathogenese der epidem. Diphtherie nach ihrer histolog. Begründung. Leipzig 1887.

Derselbe, Ueber das diphtheritische Gift u. seine Wirkungsweise. Deutsche med. Wochenschrift, No. 6, 1890.

Peters, Ueber die hyaline Entartung bei Diphtheritis des Respirationstractus. Virchow's Archiv, Bd. 87, S. 480.

Heubner, Die experimentelle Diphtherie, 1883.

Derselbe, Verhandlungen des Congresses f. innere Medicin, 1889.

Derselbe, Die diphtherit. Membran. Jahrbuch f. Kinderheilkunde, N. F. Bd. XXX, 1889.

Francotte, La Diphthérie, 1883.

Smirnow, Ueber Gastritis membranacea u. diphtheritica. Virchow's Archiv, Bd. 113, S. 333.

v. Kahlden, Referat über Smirnow's Arbeit. Fortschritte der Med., 1888, Bd. VI, S. 911.

Schäffer, Ueber das sog. Hyalin in Lungeninfarcten. Fortschritte der Med., 1888, Bd. VI, S. 689.

Stöhr, Ueber Mandeln u. Balgdrüsen. Virchow's Arch., Bd. 97, S. 211.

Derselbe, Lehrbuch der Histologie. Jena 1890.

Favre, Ueber den weissen Infarct der menschl. Placenta. Virchow's Archiv, Bd. 120, S. 460.

Rieder, Zur Casuistik der „Pneumonia carnificans". Jahrbücher der Hamburger Staatskrankenanstalten, 1889.

Poirier, Lymphatiques du larynx. (Revue mensuelle de Laryngologie, d'Otologie et de Rhinologie, Paris 1887, S. 337.)

Gerhardt, Ueber Diphtherie. Verhandlungen des Congresses für innere Medicin, 1883.

Schirakamp, Ueber die Organveränderungen bei der Diphtherie. Archiv für Kinderheilkunde, Bd. IX, 1888, S. 161.

Kramer, Ueber die histologischen Veränderungen der Rachen- und Kehlkopfschleimhaut bei Diphtherie. Inaug.-Diss. Freiburg 1890.

Loeffler, Der gegenwärtige Stand der Frage nach der Entstehung der Diphtherie. Deutsche med. Wochenschrift, No. 5 u. 6, 1890.

Babes, Untersuchungen über den Diphtheriebacillus u. die experimentelle Diphtherie. Virchow's Archiv, Bd. 119, Heft 3.

M Loewit, Ueber die Beziehungen der weissen Blutkörperchen zur Blutgerinnung. Beiträge zur path. Anatomie etc. von Ziegler, Bd. V.

Ausserdem Lehrbücher von: Ziegler (1890), Birch-Hirschfeld (1887), Orth (1887), Rindfleisch (1886).

Tafelerklärung.

Fig. 1. Schnitt durch eine Membran. Doppelfärbung mit Lithioncarmin (roth) und Weigert'scher Fibrinfarbe (blau). Die Fibrinfasern sind blau gefärbt. Die Membran liegt direct auf der Basalmembran (*a*) auf; unmittelbar unterhalb der Basalmembran findet sich eine subepitheliale Fibrinschicht (*b*). Seibert: Oc. periskop. II, Obj. III.

Fig. 2. Schnitt durch die Schleimhaut einer mit einer Membran belegten Trachea. Doppelfärbung mit Lithioncarmin (roth) und Weigert'scher Fibrinfarbe (blau). Die Membran (*a*) liegt direct auf der epithelentblössten Basalmembran (*b*); unterhalb derselben findet sich eine continuirliche subepitheliale Fibrinschicht (c); die Membran setzt sich in den erweiterten, mit Fibrin angefüllten Ausführungsgang einer Schleimdrüse (*d*) fort; das Fibrin der Mucosa steht in Verbindung mit dem der Submucosa (*f*). Die Drüsenschicht (*e*) ist stark mit Rundzellen infiltrirt, enthält aber nur spärliches Fibrin. Trachealknorpel (*g*). Seibert: Oc. 0, Obj. II.

Fig. 3. Querschnittsbild des peritrachealen Gewebes. Doppelfärbung mit Lithiencarmin (roth) und Weigert'scher Fibrinfarbe (blau). Trachealknorpel (*a*); fibrinös infiltrirtes lockeres Fettgewebe (*b*). Gefäss mit dichtem Fibrinthrombus (*c*). Perivasculär gelegenes Fibrin (*d*). Lymphdrüse des hinteren Mediastinum (*e*). Fibrin epi- und subcapsulär, ferner in der Rinde gelegen. Seibert: Oc. periskop. I, Obj. I.

Fig. 4. Schnitt durch eine membranbelegte Epiglottis. Doppelfärbung mit Lithiencarmin (roth) und Weigert'scher Fibrinfarbe (blau). Die aussergewöhnlich reich mit Rundzellen infiltrirte Membran (*a*) liegt zum Theil auf erhaltenem Epithel (*b*). Die bogenförmig verlaufenden Fibrinfasern derselben streben nach der Mitte, welche epithelentblösst ist, an der auch das Fibrin in reichlicherer Menge sich findet. Längsgetroffene, mit Fibrin ausgegossene, auf die Oberfläche mündende Lymphbahn (*c*). Seibert: Oc. 0, Obj. III.

Fig. 5. Schnitt durch die Epiglottis. Doppelfärbung mit Lithioncarmin (roth) und Weigert'scher Fibrinfarbe (blau). Die Membran (*a*) liegt der epithelentblössten Schleimhaut auf. Sie setzt sich in die Lymphwege (*b*) fort, welche von der Oberfläche nach der Schleimhaut führen. Seibert: Oc. per. I, Obj. III.

Frommannsche Buchdruckerei (Hermann Pohle) in Jena. — 883

Fig. 3.

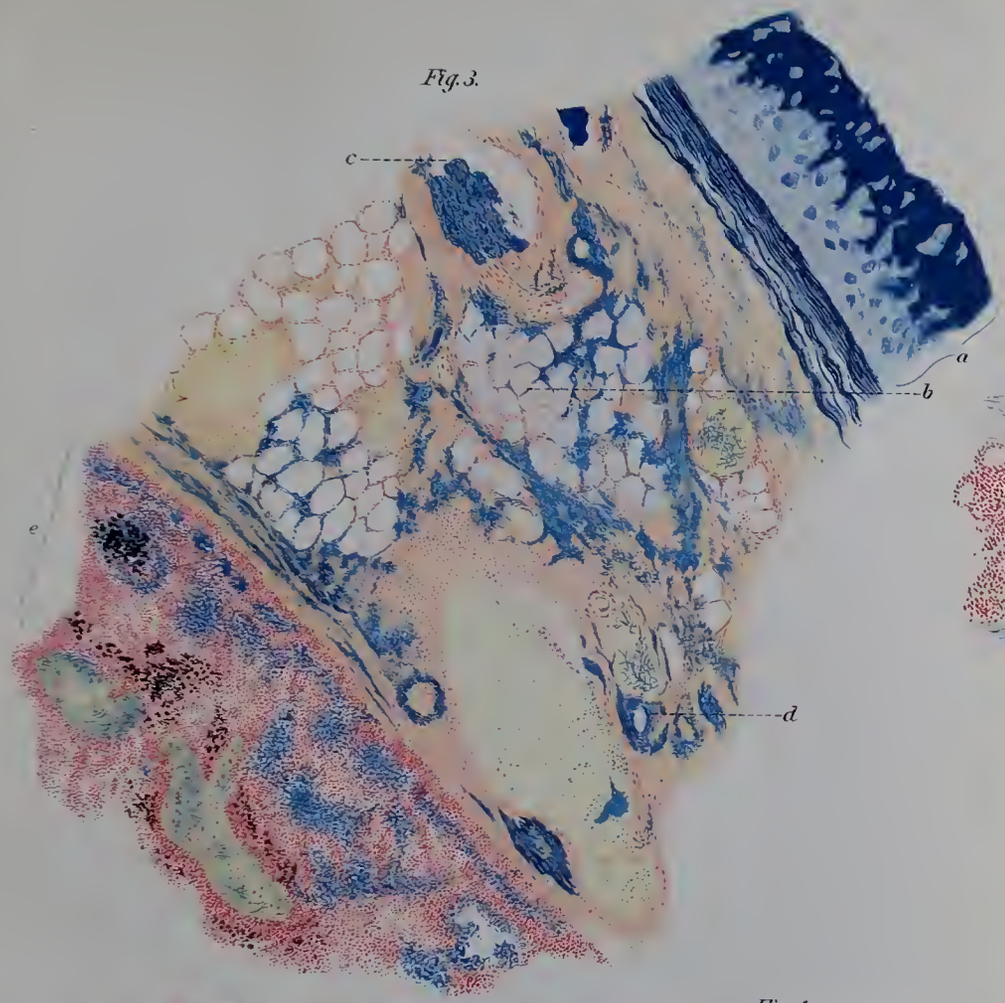

Fig. 2.

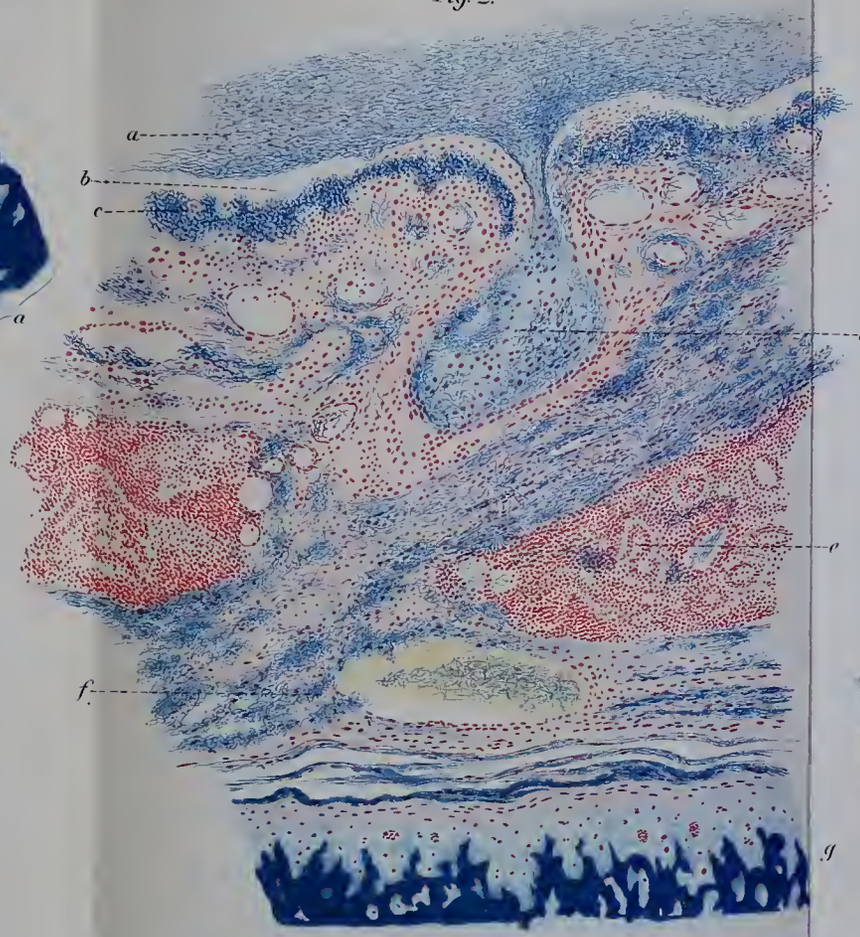

Fig. 1.



Fig. 4.

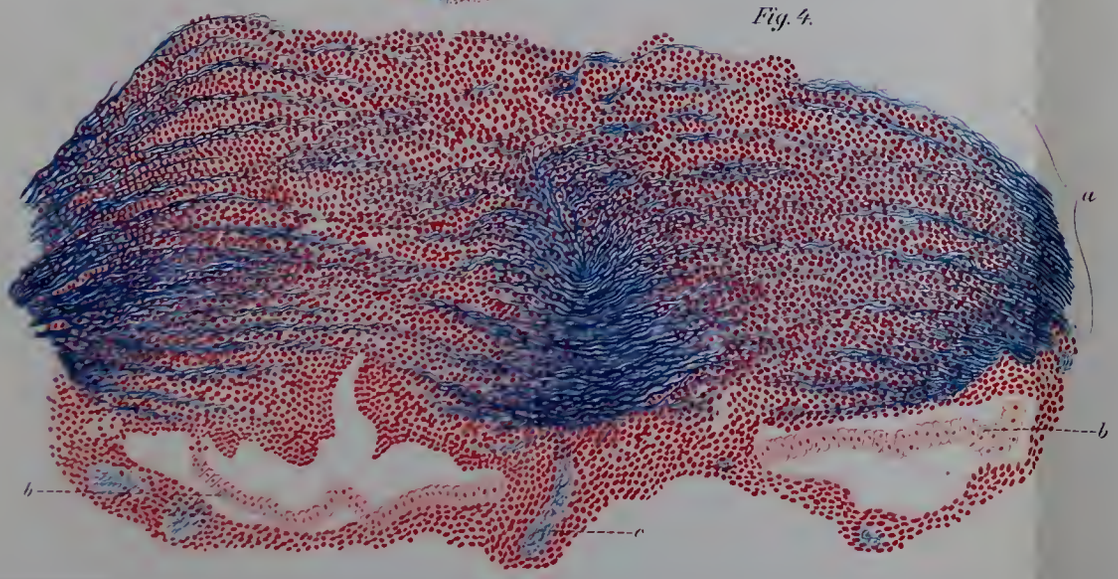

Fig. 5.

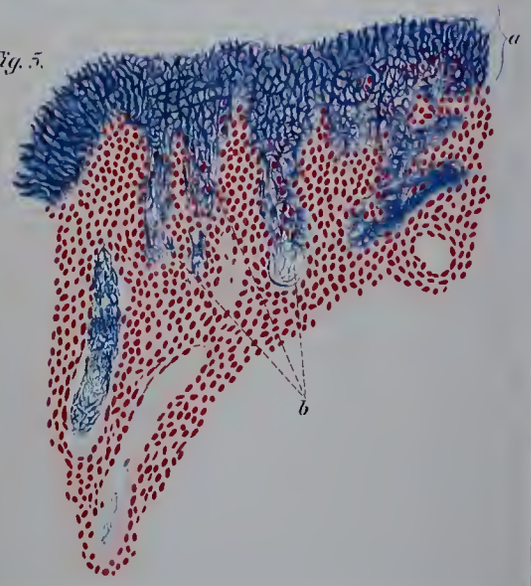

Gustav Fischer in Jena.